Abdruck aus „Ergebnisse der inneren Medicin und Kinderheilkunde“
Bd. VII. 1911.

# Die syphilitischen Tumoren der Oberbauchgegend, insbesondere des Magens, und ihre Diagnosticierbarkeit, mit besonderer Berücksichtigung der mit Hülfe der topographischen Gleit- und Tiefenpalpation erzielten Resultate

Inaugural-Dissertation

zur

Erlangung der Doktorwürde

der

medizinischen Fakultät der Universität Rostock

vorgelegt von

Theodor Hausmann
K. russ. Hofrat.




Berlin
Verlag von Julius Springer
1911.

Gedruckt mit Genehmigung der medizinischen Fakultät zu Rostock

Referent: Geh. Med.-Rat Prof. Dr. Martius

## I. Die Erscheinungsformen der Magensyphilis und der Syphilis der anderen Organe der Oberbauchgegend und ihre Erkennungsmöglichkeit.

Im folgenden habe ich die Absicht, mit Ausschluß der klinisch, diagnostisch und pathologisch-anatomisch aufs beste erforschten luetischen Leberaffektionen, einen Beitrag zu liefern zur Diagnose einiger luetischer Tumoren der Oberbauchgegend, insbesondere des Magens, und zu zeigen, daß der negierende Standpunkt mancher Autoren hinsichtlich der Diagnosenmöglichkeit eine Einschränkung erfahren muß. Es muß zweifellos in manchen Fällen nicht allein ex juvantibus, sondern sicher auch auf Grund der Symptome, des Krankheitsverlaufs und der objektiven Untersuchungsresultate, besonders der Palpation, gelingen, eine richtige Luesdiagnose zu stellen. Freilich wird ganz allgemein angenommen, daß beispielsweise die Diagnose einer luetischen Magenaffektion nicht aus dem objektiven Befunde zu stellen sei. So sagt Neumann in seinem Buche „Die Syphilis der inneren Organe", daß weder die Krankheitserscheinungen noch die Untersuchungsbefunde so charakteristisch wären, daß daraus die gummösen Magenaffektionen im Leben erkannt werden könnten.

In den bisher bekannt gewordenen und von Jahr zu Jahr häufiger werdenden, oder richtiger: häufiger in den Kreis diagnostischer Erwägungen gezogenen Fällen von Magensyphilis, stützte sich die Diagnose entweder auf die Autopsie, resp. die histologische Untersuchung, oder es wurde eine luetische Affektion vermutet, weil in der Anamnese Lues vorhanden war, und später diagnostiziert, nachdem die spezifische Kur geholfen hatte. Nur ganz vereinzelte Beobachter sind im richtigen Befolgen des weisen Grundsatzes, daß das „Denken" an eine bestimmte Krankheit schon den ersten Schritt zu einer richtigen Diagnose bedeute, auf die Luesmöglichkeit verfallen, trotz fehlender Luesanamnese und haben dann durch eine gelungene antiluetische Kur sich überzeugen können, daß die Affektion eine luetische gewesen sei. Im allgemeinen aber wird eine positive Luesanamnese, in letzter Zeit eine positive Wassermannsche Reaktion für notwendig erachtet, um antiluetisch vorgehen zu dürfen, im Sinne der Sentenz eines französischen Autors: „Lorsqu'on lui decouvre une tumeure heureux le malade qui a eu la verole." Doch dieser Satz kann nur mit einem gewissen Vorbehalt akzeptiert werden, sofern notorisch luetische Individuen an allen möglichen an-

deren Tumoren erkranken können. Des weiteren können Kranke, die hartnäckig eine Lues leugnen und bei denen auch die Wassermannsche Reaktion negativ ausfällt, doch visceral-luetisch sein, wie Fall 2 dieser Arbeit zeigt. Das sind heute allgemein anerkannte Wahrheiten, die keine literarischen Belege erfordern. Ich möchte die französische Sentenz in folgender Weise ändern: „Glücklich ist der Luetiker, dessen Tumor ein wirklich luetischer ist und auch richtig als solcher erkannt wird."

In pathologisch-anatomischer Hinsicht lassen sich nach dem bisher bekannt gegebenen Material folgende Gruppen der Magensyphilis unterscheiden:

1. Der syphilitische Katarrh Neumanns[1]). Derselbe wird von anderen Autoren (Chiari[2]) als Folgeerscheinung anderer luetischer Organerkrankungen, wie der Hepatitis, Myokarditis, des Aortenaneurysmas und der hierbei vorhandenen venösen Stauung betrachtet.

2. Hämorrhagien und hämorrhagische Erosionen. Dieulafay[3]), Zeißl[4]), Barbier[5]) u. a. halten dieselben für eine Folgeerscheinung der durch eine gleichzeitige Leberaffektion gegebenen Stauung, Chiari beschuldigt eine syphilitische allgemeine hämorrhagische Diathese.

3. Ulcera auf dem Boden einer Endarteritis (Ulcus simplex). Nach Neumann entfallen 20 Proz. aller Ulcera des Magens auf Syphilis, nach Ewald[6]) 10 Proz. Fränkel[7]) bestreitet, daß solche Ulcera als spezifisch syphilitisch aufzufassen wären, und weist darauf hin, daß die von Neumann angeführten Gefäßveränderungen auch bei Ulcus der Nichtsyphilitischen vorkämen und als Ausdruck chronischer Entzündungszustände aufzufassen seien.

Im Hinblick auf die von Neumann angegebene große Häufigkeit von Ulcus simplex muß es auffallend erscheinen, daß unter den zirka 65 pathologisch-anatomisch sichergestellten Fällen von Magensyphilis nur 3 Fälle von Ulcus simplex beschrieben sind (Murchison[8]), Chiari, Fioupe[9]). Zudem hat Chiari unter 98 Leichen erwachsener Syphilitiker nur einmal Ulcus simplex gefunden, und einmal Magengummata mit teilweise ulcerierter Oberfläche, was darauf hinweist, daß Ulcus simplex bei Syphilitikern nicht häufiger ist als Gumma des Magens.

4. Ulcera durch Zerfall von Gummen entstanden. Klebs[10]) Fränkel u. a. erkennen nur solche Ulcera als spezifisch syphilitisch an. Dieselben sind in beträchtlicher Anzahl beschrieben. Chiari fand unter 98 Leichen erwachsener Syphilitiker einmal ein Ulcus gummosus, also ebenso häufig wie Ulcus simplex.

5. Gummen resp. gummöse Infiltrate. Dieselben erheben sich als kleine Buckel oder flächenhaft ausgebreitete Plaques über der umgebenden Schleimhaut (Chiari, Fränkel, Oberndorffer[11]). Die Serosaseite des Magens wird dabei nicht vorgewölbt. Sie beginnen meist in der Submucosa mit einer Granulationszellinfiltration, von dort greift die Infiltration auf die Muscularis, dadurch entsteht eine lokalisierte, mehr oder weniger erhebliche Wandverdickung unter Verlötung

der einzelnen Schichten. Die Muscularis hypertrophiert. Im späteren Verlauf findet eine fibröse Umwandlung statt. Das gummös infiltrierte Gewebe verfällt partieller Nekrose, kann exulcerieren, und dann entweder multiple flache Substanzverluste oder tiefe große Geschwüre mit wallartig erhobenen, aus gummösem oder fibrös hyperplastischem Gewebe bestehenden Rändern bedingen. Das Gumma erleidet allmählich eine fibröse Umwandlung. Der Sitz des Gummas am Pylorus kann Stenose derselben bedingen.

Die histologische Struktur der Magengummen ist am eingehendsten von Fränkel beschrieben worden, mit subtilem Studium der an den Venen und an den Arterien vorhandenen Veränderungen, die eine Verengerung und Verlegung der Lichtung oft herbeiführen (produktive Endophlebitis mit Granulationszellinfiltration der Wand, Endarteritis productiva obliterans). Nach Flexner[12]) gehen die Gefäßveränderungen parallel mit der fibrösen Umwandlung.

6. Narbenbildung, entweder als Folge eines vernarbten Ulcus oder einer fibrösen Umwandlung des Gummas. Es entstehen auf diese Weise Pylorusstenose, strahlige Narben, Sanduhrmagen.

7. Die diffus den ganzen Magen oder einen Teil desselben ergreifenden hyperplastischen Wandverdickungen mit konsekutiver Schrumpfung. Oft ist der Pylorus allein der Sitz einer derartigen Veränderung. Diese Affektion muß von anderen gleichartigen, nichtsyphilitischen streng unterschieden werden, und zwar von:

a) Der sklerosierenden Gastritis (Hanot[13]), Kahlden[14]), bestehend in diffuser fibröser Hyperplasie der Submucosa, mit Beteiligung der Leber, Milz, Pankreas. Sie geht mit Schrumpfung des Magens einher. Es ist die Frage zu erwägen, ob nicht auch dieser Prozeß, wenigstens in manchen Fällen, auf luetischem Boden entstanden ist. Hanot macht für ihre Entstehung toxische Noxen, die im Blut kreisen, verantwortlich, Reignier[15]) rechnet präziser zu diesen toxischen Noxen den Alkohol und die Syphilis.

b) Der Linitis plastica Brinton. Magenwand, insbesondere die Schleimhaut ersetzt durch gewuchertes fibrilläres Bindegewebe. Von mehreren Autoren ist bei der Linitis plastica eine luetische, tuberkulöse, cirrhös-carcinomatöse usw. Grundlage angenommen worden, daher wird von Sacconaghi[16]) vorgeschlagen, von der echten Linitis plastica eine Pseudogastritis luetica, tuberculosa, carcinomatosa abzutrennen.

c) Dem diffus-carcinomatösen Schrumpfmagen.

d) Der diffusen Hypertrophie des ganzen Magens auf tuberkulöser Grundlage (Poncet und Leriche[17]). Rundzelleninfiltration ohne spezifische tuberkulöse Elemente. Die ätiologische Beziehung zur Tuberkulose wird von einigen Autoren angezweifelt. Wird von Sacconaghi als Pseudogastritis tuberculosa bezeichnet.

e) Dem hyperplastischen Pylorustumor (Cruveillier[18]), Lebert[19]), der stenosierenden Gastritis, Boas[20]). Diffuse, besonders die Submucosa ergreifende Wucherung eines zellarmen

gewebes, welches bis an die Magendrüsen und zwischen sie herein ausstrahlt. Wird von Meinelt[21]) als ein in der Submucosa sich ausbreitendes Lymphendothelcarcinom angesprochen, was für manche Fälle zutreffen kann. In anderen Fällen mag diese Pylorushyperplasie luetischer Natur sein.

Zu der oben unter 7. genannten syphilitischen diffusen Wandverdickung mit konsekutiver Schrumpfung gehört möglicherweise auch ein Teil der unter a, b, c genannten Affektionen. Diese hyperplastische Wandsyphilis findet ihr Analogon in gleichartigen Veränderungen am Darm, die sich äußern in infiltrativer Hyperplasie zelliger Natur, welcher Prozeß sich später in fibrös hyperplastisches Gewebe umwandelt, oder in einem von vornherein in rein bindegewebiger Hyperplasie sich äußernder Prozeß; der Endeffekt ist eine fibröse Schrumpfung (Fourniers Syphilis anorectale[22]), Riedel[23]), Senn[24]), Groß[25]), Rieder[26]). Es ist die entzündliche, von der gummösen verschiedene Form der tertiären Syphilis, wie sie auch an anderen Organen (Zunge, Lunge, Leber, Pankreas) vorkommt. Es ist eine Reihe hierher gehörender Affektionen des Pylorus beschrieben worden, sowohl hyperplastische Wandverdickungen als auch die daraus entstehende Narbenstenose, so die Fälle von Groß[27]), Rudnieff[28]), Wagner[29]), Lancereaux[30]).

Eine andere Reihe von Fällen mit Beteiligung des ganzen Magens stammen von Wagner (2 Fälle), Hemmeter und Stokes[31]), Müller[32]). In dem einen Fall von Wagner betrug die Wanddicke $1^1/_2$ bis 3 cm. In allen Fällen war der Magen trotz erheblicher Wanddicke stark geschrumpft. In dem Hemmeterschen Falle hatte sich diese Schrumpfung schon 4 Jahre nach der Infektion und trotz antiluetischer Behandlung ausgebildet. In allen Fällen beteiligte sich vornehmlich die Submucosa an der Wandverdickung, in geringerem Grade die Muscularis, obwohl die Muskulatur hypertrophisch war. In allen Fällen war auch der Pylorus verengt.

Die Wagnerschen Fälle sind histologisch nicht untersucht. Genau untersucht ist der Fall von Hemmeter. In diesem Fall, der 2 Jahre nach der Infektion zur Sektion kam, betrug die Wanddicke des stark geschrumpften Magens 6 bis 8 mm am Pylorus und an der großen Kurvatur. Zur kleinen Kurvatur zu nahm die Dicke erheblich ab. Die Schleimhaut bot im Gegensatz zu den gummösen Plaques keine Ulcerationen dar, was nach Groß charakteristisch für diese Form der Magensyphilis ist. Histologisch fand sich an der großen Kurvatur: eine faserige Bindegewebshyperplasie der Submucosa, eine Durchwucherung der Mucosa mit Epithelioidzellen; an der kleinen Kurvatur: fast normale Submucosa und Schleimhautatrophie; am Pylorus: starke Infiltration der Schleimhaut und der hyperplastischen Submucosa mit zellen vom lymphoiden und epithelioiden Typus. Die Wandverdickung nahm jähe beim Übergang des Pylorus in das Duodenum ab, obzwar eine geringe Infiltration sich eine Strecke auf das Duodenum fortsetzte. Wagner charakterisiert dieses plötzliche Abnehmen der Wandverdickung

am Pylorus mit den Worten: prominet simile modo ut portio vaginalis uteri in vaginam.

Wir finden also in dem Hemmeterschen Falle teilweise (am Pylorus) noch das Stadium der Infiltration, teilweise (an der Curvatura major) das der bindegewebigen Organisation, teilweise (an der Curvatura minor) das Fehlen dieser Prozesse.

Der Gruppe der diffusen Korpushyperplasie lassen sich noch zwei weitere Fälle ungezwungen anreihen:

Chiari beschreibt einen Fall von diffuser Wandverdickung des Magens infolge zelliger Hyperplasie bei einem syphilitischen Neugeborenen.

In dem Falle von Fauvel[33]), der leider histologisch nicht untersucht ist, fanden sich sehr verdickte Magenwände, besonders am Pylorus. Fauvel meint, daß diese Dickenzunahme eine Folge einer syphilitischen Kachexie sei, weist aber darauf hin, daß von anderen Autoren ein spezifischer fibro-plastischer Vorgang darin erblickt wird. Eine Schrumpfung fehlte, so daß es sich um das Stadium der zelligen Infiltration gehandelt haben mag. Zum Unterschied von anderen hierhergehörenden Fällen war hier die Schleimhaut stellenweise ulceriert.

Diese Form der Magensyphilis und den Hemmeterschen Befund habe ich aus dem Grunde näher wiedergegeben, weil es mir zum Verständnis des unten im III. Abschnitte beschriebenen Falles 5 notwendig erscheint.

Außer den syphilitischen Affektionen des Magens kommen in der Oberbauchgegend, abgesehen von der Milz und der Leber, noch folgende zu Tumorbildung führenden syphilitischen Affektionen vor.

1. Syphilitische Hyperplasien des Duodenums, entsprechend den unter 7. erwähnten Darmaffektionen.

2. Syphilitische Pankreasindurationen.

3. Retroperitoneale und mesenteriale syphilitische Infiltrate und Tumoren. Auf diese Neubildungen paßt das Wort Virchows von der „Hinfälligkeit“ des gummösen Gewebes so gut wie nur noch auf die gummöse Basalmeningitis. Beiden Affektionen ist ein äußerst launenhaftes Verhalten beim Wachstum und bei der Ausbreitung gemeinsam, sie wechseln leicht ihre Gestalt und ihre Dimensionen, sie kommen und schwinden, erscheinen an einem Ort, um nach einiger Zeit an eine andere Stelle zu rücken. Ebenso wechselnd sind die klinischen Symptome, da bald das eine Organ, bald das andere in Mitleidenschaft gezogen wird durch mechanische Kompression, oft kombiniert mit syphilitischen Affektionen des Duodenums und anderer Darmteile und des Pankreas. Die retroperitonealen und mesenterialen Tumoren bestehen teils aus Drüsen, teils aus neugebildetem Gewebe, z. B. aus zellreichem Infiltrat oder aus fibrös hyperplastischem Gewebe, oder sie stellen eine sülzig durchtränkte Gewebsmasse dar. Die hierhergehörenden Tumoren sind sicher nicht selten, werden aber wohl nur selten als syphilitisch er-

kannt. Es gehören die Fälle von Groß[34]), Schröders[35]), Buday[36]), Zannini[37]) u. a. hierher. Nicht selten beginnt der Prozeß von der Leberpforte aus und greift, sich ausbreitend, auf Pankreas, Duodenum oder Pylorus über, wie die Fälle von Beck[38]) und Schlesinger[39]) zeigen.

4. Durch Narbenschrumpfung abgeschnürte Lebergummata oder durch vernarbtes gummöses Gewebe abgeschnürte diffus syphilitische Leberteile, Lauenstein[40]), Schmidt[41]), Trinkler[42]). Eine Zusammenstellung dieser Fälle findet sich bei Trinkler. Solche Tumoren können selbst in der Blinddarmgegend gefunden werden.

5. Netztumoren. Nach Sacconaghi selten syphilitischer Natur.

Gehen wir nun zur Diagnostik der genannten Affektionen über, und wenden wir uns in erster Reihe dem Magen zu.

Mit Recht gilt die Diagnose der syphilitischen Affektionen und Tumoren des Magens für äußerst schwierig. Und wenn Krankheitserscheinungen von verschiedenen Autoren deshalb als auf Magensyphilis beruhend angesehen worden sind, weil sie nach antiluetischer Behandlung geschwunden waren, so wenden Chiari[43]), Fränkel[44]), Zeißl[45]), Lentzmann[46]) mit Recht dagegen ein, daß der Erfolg der antiluetischen Kur nichts beweise, da ein Teil sicher als Sekundärerscheinung anderer syphilitischer Affektionen, wie Aneurysma aortae, Myokarditis, Hepatitis, Dyskrasie usw. aufzufassen sei.

Nach dem Urteil der Autoren haben die Symptome und die objektiven Befunde bei Magensyphilis nichts Charakteristisches an sich. So der Schmerz, der bald als kontinuierlich, bald als abhängig von der Nahrungsaufnahme geschildert wird, so auch das Erbrechen, die Hamatemesis. Wie sehr zudem der Schmerz irreführen kann, zeigt der Fall von Lentzmann, wo bei der Sektion der Magen gesund befunden wurde, an der Aorta aber eine periaortitische Schwiele aufgedeckt wurde, die durch Hereinziehung der Nervenbahnen den Magenschmerz peripheriewärts ausgelöst hatte. In zwei von mir beobachteten Fällen (Fall 2 und Fall 3) hingen die kontinuierlichen Schmerzen im Epigastrium von mesenterialen resp. retroperitonealen gummösen Tumoren ab, und es ist daher nicht ausgeschlossen, daß der von den Autoren auf Magensyphilis bezogene und nach spezifischer Kur vergangene kontinuierliche Schmerz auch in Gummabildung außerhalb des Magens seine Ursache hatte. Daraus geht hervor, wie wenig die klinisch beobachteten ex juvantibus-Fälle von Magensyphilis einwandsfrei sind, sofern die Ursache des Schmerzes außerhalb des Magens liegen kann. Dasselbe kann man auch vom Erbrechen sagen, und die Fälle, wo Erbrechen und Schmerz nach der spezifischen Behandlung geschwunden sind, dürfen nicht ohne weiteres als Magensyphilis gedeutet werden.

Was die Sekretionsverhältnisse anlangt, so sind sie nach Untersuchungen von Robin[47]) bei Syphilitikern sehr verschieden: Es kommt Hypersekretion, Hyperacidität, Anacidität und normale Sekretion vor. In

den allermeisten der als Magensyphilis beschriebenen Fälle (ca. 135) ist aber keine Magensaftuntersuchung vorgenommen worden. Und die wenigen klinisch beobachteten und ex juvantibus diagnostizierten Fälle von Magensyphilis, wo eine Magensaftuntersuchung vorgenommen wurde (Einhorn, 3 Fälle[48]), Hayem, 1 Fall[49]), Dominici, 1 Fall[50]), Siegheim, 1 Fall[51]), Robin, 1 Fall[52]), Lentzmann, 2 Fälle[53]) zeigen gleichfalls verschiedene Sekretionsverhältnisse. Doch dagegen fällt es auf, daß die auf die Magensekretionsverhältnisse untersuchten Fälle, wo die Diagnose einer Magensyphilis anatomisch durch histologische Untersuchung post operationem (Hayem[49]), Curtis[54]), Langowoi[55]), oder post mortem (Hemmeter[56]), Fränkel[57]), Groß[58]) erhärtet worden ist, sämtlich eine Anacidität aufzuweisen hatten. In Anbetracht dieses Umstandes fühle ich mich berechtigt, unter Infragestellung der klinischen Diagnose Magensyphilis in den ex juvantibus-Fällen mit normaler oder Hypersekretion, die Anacidität als charakteristisch für Magensyphilis anzusprechen.

Unter den klinisch beobachteten ex juvantibus-Fällen fand sich Anacidität in dem Falle von Siegheim (Pylorusstenose) und in einem Fall von Einhorn (Tumor der kleinen Kurvatur).

Es mag sich in den ohne Anacidität verlaufenden ex juvantibus-Fällen (3 Fälle von Einhorn, 1 Fall von Robin, 1 Fall von Dominici, 2 Fälle von Lentzmann) entweder um einen außerhalb des Magens gelegenen syphilitischen Tumor, oder um einen anderen extragastral gelegenen Ursprungsort der gastrischen Symptome gehandelt haben. Wie weiter unten ausgeführt werden wird, ist die Annahme einer falschen Deutung solcher Tumoren um so wahrscheinlicher, als in den einschlägigen Berichten die unzureichende Lokalisation der palpierten Tumoren in die Augen fällt (Seite 14).

So können wir denn bei kritischer Sichtung der Fälle immerhin die Anacidität als das Typische für Magensyphilis ansehen.

Das Erbrechen, das häufig bei den beschriebenen Fällen angetroffen wurde, ist als solches natürlich für Syphilis nicht charakteristisch, auch nicht die Hämatemesis. Letztere könnte aber nach Ausschluß eines Carcinoms, eines urämischen Erbrechens u. a. für gummöses Ulcus sprechen, wenn sie mit Anacidität einhergeht.

Von Trousseau[59]), Rosanow[60]) und Bartumaeus[61]) wird als Hinweis auf Magensyphilis der nächtliche Schmerz angesehen. In diesen drei Fällen ist der Magensaft nicht untersucht worden, auch gehören sie zu den ex juvantibus-Fällen. Ich meine, daß nur dann, wenn der nächtliche Schmerz mit Anacidität einhergeht, dieses als Hinweis auf Magensyphilis dienen kann, da bekanntlich der nächtliche Schmerz auch bei Ulcus rotundum als Folge der Hypersekretion vorkommt. In dem Falle von Fränkel war nächtlicher Schmerz und Anacidität vergesellschaftet, die Autopsie ergab gummöse Ulcera.

Weiter will ich meinen, daß, wenn das charakteristische Symptomenbild eines voll entwickelten Ulcus — Schmerz nach Nahrungsaufnahme, Erbrechen, Hämatemesis — mit Anacidität einhergeht, dieses nach Aus-

schluß eines Carcinoms oder einer chronischen Urämie auf Magensyphilis hinweisen kann.

Recht häufig wurde Pylorusstenose beobachtet. Nach Payr[63]) ist dieselbe entweder eine narbige (Vernarbung spezifischer Ulcera oder hyperplastische Vorgänge), oder auf gummösem Infiltrat beruhende. Bayer[64]) hat unrecht, wenn er meint, daß, wenn eine Stenose vorhanden ist, dieses eine Narbenschrumpfung eines syphilitischen Prozesses bedeute, und daß daher eine syphilitische Stenose nicht rückbildungsfähig wäre. In zwei von Einhorn beobachteten Fällen schwand die Stenose nach der antiluetischen Kur, obzwar freilich der eine dieser beiden Fälle in vieler Hinsicht als zweifelhaft zu betrachten ist: es waren hier schon früher die Magenerscheinungen ohne antiluetische Kur auf längere Zeit geschwunden, schwanden zwar nach der antiluetischen Kur, kehrten aber wieder, um abermals unter antiluetischer Behandlung zu schwinden — auf wie lange, kann der Autor nicht angeben, da der Kranke der Beobachtung entschwand.

Tumoren sind ein recht häufiger Befund bei Magensyphilis, ohne daß aber ihre klinische Beschreibung seitens der Autoren etwas Charakteristisches aufzuweisen hätte. Wie wir weiter unten sehen werden (Seite 14), werden von den Autoren diese Tumoren oft so mangelhaft lokalisiert und charakterisiert, daß wir im Zweifel bleiben, ob wir es überhaupt mit Magentumoren zu tun gehabt haben und nicht etwa mit einem extragastralen Tumor, oder mit einem Pseudotumor, wie Pylorospasmus u. dgl.

Wie dem auch sei, das Krankheitsbild der Magensyphilis ist ein sehr buntes. Und es ist nicht wunderbar, daß Fournier[65]) es nicht für möglich hielt, aus den Krankheitserscheinungen und dem objektiven Befunde die Diagnose zu stellen, denn die Magensyphilis verlaufe bald unter dem Bilde der Gastritis, bald unter dem Bilde des Ulcus, bald unter dem des Carcinoms. Wenn auch, meiner Ansicht nach, in gewissen Fällen, wie aus dem obigen hervorgeht und wie noch weiter unten im IV. Abschnitt gezeigt werden wird, eine Diagnosenmöglichkeit vorhanden ist, so wird heute ganz allgemein der Standpunkt Fourniers anerkannt, und gestützt durch die Tatsache, daß die syphilitische Natur eines Tumors oft erst durch die Sektion oder Operation (Brunner[66]) aufgedeckt wird.

Es bliebe also nun noch die diagnostische Probelaparotomie; doch da können wir aus dem Regen in die Traufe gelangen, denn die Probelaparotomie leistet aus verständlichen Gründen nicht das, was viele neuere Chirurgen von ihr erhoffen: aus dem einfachen Grunde, weil die auf die technische Arbeit gerichtete Aufmerksamkeit und Gedankentätigkeit des Chirurgen sich nicht in genügendem Maße frei machen kann für verzwickte diagnostische Erwägungen. So erkennt oft das geprüfteste Auge des Chirurgen auch nach Enthüllung des Schleiers das Bild nicht.

Es ist eine ganze Anzahl von Fällen bekannt, wo der probelaparotomierende Chirurg einen Tumor oder einen exulcerierten Magenteil

resezierte, ohne dabei die syphilitische Natur desselben zu erkennen. Bobrow[67]) hat einen ulcerierten, wie er vermutete, tuberkulösen Magen reseziert, der sich bei der histologischen Untersuchung als syphilitisch erwies.

Auch sind die Fälle nicht selten, wo der Chirurg ein inoperables Carcinom sieht, das sich später bei der Sektion als syphilitischer Tumor entpuppt, oder sich nachher spontan oder nach Behandlung resorbiert.

Ich kann eine ganze Reihe solcher Fälle aus der Literatur anführen, wo eine syphilitische Affektion in operatione nicht erkannt wurde.

Freemann Ward[68]). Bei der Operation Pylorustumor gefunden. Es wurde eine Gastroenterostomie gemacht, um später zweizeitig die Resektion anzuschließen. Für alle Fälle wurde aber Jod verordnet nach der ersten Operation, und bei der zweiten Laparotomie nach 6 Wochen wurde keine Spur mehr vom Tumor entdeckt.

Hemmeter und Stokes[69]). Der Fall operiert von Dr. Tiffam. Eine verhärtete Masse am Pylorus wurde für einen Tumor, „wahrscheinlich Carcinom", angesehen, eine Resektion wurde nicht gemacht. Tod nach drei Wochen infolge eines peritonitischen Abscesses. Sektion und histologische Untersuchung ergab eine Magensyphilis.

Parker[70]) führte die Resektion eines Pylorustumors aus. Die histologische Untersuchung ergab die luetische Natur der Geschwulst.

Buday[71]) operierte eine Kranke mit einem Tumor in der Nabelgegend und resezierte eine mit einem Mesenterialtumor verwachsene, als Carcinom angesehene Darmgeschwulst. Sektion und histologische Untersuchung ergaben Syphilis.

Bobrow[72]), Langowoi[73]), Titow[74]) teilen einen Fall von reseziertem, exulceriertem Magen mit, wo vor der Operation die Diagnose Carcinom gestellt war, während der Operation die Diagnose Tuberkulose, und wo erst die histologische Untersuchung gummöse Ulcera feststellte.

Curtis[75]) operierte wegen diagnostiziertem Carcinom der großen Kurvatur, der resezierte Tumor erwies sich bei der histologischen Untersuchung als Gumma.

Hayems[76, 77]) Kranker starb nach einer Gastroenterostomie, die wegen diagnostizierter pericystitischer, den Pylorus stenosierender Schwielen ausgeführt wurde. Die histologische Untersuchung ergab eine syphilitische Pylorushyperplasie mit Adhäsionen.

Ein anderer Kranker Hayems litt laut klinischer Diagnose an einem Pyloruskrebs. Der Pylorusteil des Magens wurde reseziert. Der resezierte Tumor erwies sich bei histologischer Untersuchung als gummöse Hyperplasie.

Es ist selbstverständlich, daß nur ein Teil derartiger Irrtümer aufgedeckt werden, da allzuviele Fälle überhaupt nicht seziert, und wenn seziert, nicht histologisch untersucht werden. Viele Fälle verschwinden nach der Laparotomie bei angeblich inoperablem Krebs aus dem Gesichtskreis des Operateurs. Die histologische Untersuchung

resezierter Magentumoren wird im allgemeinen nicht häufig ausgeführt. Und schließlich ist es nicht bei allen Ärzten Sitte, von den eigenen Irrtümern viel Wesens zu machen, und so bleiben die letzteren ein Geheimnis der Irrenden.

Wie dem auch sei, das Votum der probelaparotomierenden Chirurgen ist nicht unfehlbar, es sei denn, daß eine histologische Untersuchung eines probeexcidierten Stückes nachgefolgt ist.

Es kommt noch hinzu, daß auch Probelaparotomien gelegentlich einmal zum Tode führen. Ich habe persönlich 3 Fälle gesehen, die einige Tage nach der Probelaparotomie dem Chloroformspättot verfallen sind.

Es kann also die Laparotomie nicht nur unnütz gewesen sein, wenn sich der resezierte Tumor nachher als gummös erwies, sondern sie kann gelegentlich unserem Patienten, anstatt der Aufklärung über sein Leiden und die erhoffte Heilung, den Tod bringen.

Wenn wir aber andererseits bedenken, daß ein Hinausschieben der Operation zwecks antiluetischer Probekur einen noch operablen, nichtsyphilitischen Tumor in ein unoperables Stadium hinüberführen kann, so stehen wir vor einem Dilemma, aus dem es nach allem, was über die Diagnosenmöglichkeit der syphilitischen Affektionen des Magens und der syphilitischen Tumoren von den Autoren gelehrt wird, keinen Ausweg zu geben scheint.

Und dennoch dürfen wir nicht resigniert darauf verzichten, einen Ausweg zu suchen; vielmehr ist es unsere Aufgabe, durch eingehendes Studium aller in der Literatur bekanntgegebenen Einzelfälle, durch logisches Gruppieren der beobachteten Krankheitserscheinungen und objektiven Befunde, soweit sie vollständig und in ausreichender Genauigkeit uns dargeboten sind, weiter durch die Gegenüberstellung dieser Resultate und der bei anderen Affektionen beobachteten Merkmale, ein Fundament zu einer rationellen Diagnostik der hier in Betracht kommenden Affektionen zu schaffen.

Unter den etwa 65 pathologisch-anatomisch sichergestellten Fällen von Magenlues gibt es nur 18, wo überhaupt klinische Daten mitgeteilt werden, die zudem oft nur ganz flüchtig sind. So können auch diese Fälle nur in geringem Maße verwertet werden.

Es ist weiter im Auge zu behalten, daß die klinischen Erscheinungen naturgemäß sehr verschieden sein müssen, je nach der pathologisch-anatomischen Form der Magensyphilis. Wenn wir eine Klinik der Magensyphilis aufbauen wollen, so dürfen wir nicht alle beobachteten Erscheinungen ungeregelt der Magensyphilis anheften, sondern wir müssen den Versuch machen, dieselben parallel den pathologisch-anatomischen Formen zu gruppieren. Es genügt also nicht, Magensyphilis zu diagnostizieren, sondern wir müssen immer danach trachten, die Form derselben festzustellen, wie ich es in meinen Fällen getan habe (Fall 4, Fall 5). Was für die Magensyphilis gilt, gilt auch für die syphilitischen Affektionen der Oberbauchgegend und des Abdomens überhaupt.

Bei der Durchsicht der bekannt gegebenen Krankengeschichten der ex juvantibus-Fälle fällt es auf, daß sie in dieser oder der anderen Hinsicht nicht alle lückenlos sind, oft lakonisch kurz, derart, daß sie vielfach zum Ausbauen einer Diagnostik der syphilitischen Magenaffektionen nicht gebraucht werden können. Dasselbe gilt auch von den beschriebenen sonstigen gummösen Tumoren im Abdomen. Es ist wünschenswert, daß in Zukunft einschlägige Fälle nicht nur lückenlos beobachtet werden, sondern auch ebenso detailliert beschrieben werden, damit sie verwertet werden können zu dem obengenannten Zwecke. Unter anderem bezieht sich das Gesagte auch auf die palpatorischen Befunde.

Ich will an dieser Stelle zeigen, das die Palpation Ergebnisse zutage fördern kann, die die Diagnostik luetischer Tumoren zu fördern verspricht. Allerdings muß die Palpation und die Beschreibung palpatorischer Befunde anders geschehen, als es bisher üblich war. Aus den bis jetzt beschriebenen palpatorischen Befunden ergeben sich keine Anhaltspunkte für eine Diagnostik luetischer Tumoren. Ich will einige Belege dafür anführen:

Einhorn[78]). Die Palpation ergibt eine ziemlich derbe höckerige Resistenz von etwa Gänseeigröße unter dem linken Rippenrand. Dieselbe liegt unter den Bauchdecken und läßt sich von links nach rechts bis zum Processus ensiformis verfolgen, so daß man annehmen muß, daß die Resistenz an der kleinen Kurvatur sich befindet. Auch die Aufblähung mit Luft ergibt dieselben Resultate. (Diagnose ex juvantibus.)

Einhorn. Eine leichte ovale Resistenz von Hühnereigröße war in der Epigastrialgegend fühlbar. (Diagnose ex juvantibus.)

Einhorn. Die Palpation läßt eine kleine ovale, übertaubeneigroße Geschwulst unter dem rechten Rippenrande in der Mamillarlinie erkennen. Diese Geschwulst scheint den Pylorus zu betreffen. Der Magen reicht bis zur Symphyse herüber und ist also stark dilatiert. Dieses läßt sich sowohl durch das Klatschgeräusch als auch durch die Durchleuchtung des Magens feststellen. (Diagnose ex juvantibus.)

Rudnitzki[79]). Bei der Palpation findet man im Epigastrium ein fremdartiges Gebilde, dessen untere Grenzen in Form einer halbkreisförmigen Linie erscheinen: der rechte Schenkel derselben ist steiler und geht bis zur Insertionsstelle der achten bis neunten Rippe, während der abschüssige linke Schenkel nach oben zum linken Hypochondrium verläuft. Der tiefste Punkt dieser nach unten konvexen Linie liegt 4 cm unterhalb des Schwertfortsatzes. Die Lokalisation, die Konturen des Körpers und der perkutorische Befund entsprechen voll und ganz dem Magen. Die Leber ragt $2^1/_2$ cm an der Mamillarlinie über den Rippenrand hinaus und erreicht mit ihrem linken Rande die oben beschriebene Geschwulst, von der sie sich jedoch bei der Palpation scharf abgrenzen läßt (ex juvantibus).

Rudnitzki. Leber nicht palpabal. In der Gegend des Epigastriums befindet sich eine dreieckige Partie, die an den Seiten von der Rippenlinie, unten von einer zwischen den Enden der 7. Rippe

geführten Linie begrenzt und selbst bei leisestem Druck außerordentlich schmerzhaft ist (ex juvantibus).

Siegheim[80]). Bei der Magenuntersuchung fühlt man eine undeutliche Resistenz in der Pylorusgegend; bei Beklopfen der Magengegend eine undeutliche peristaltische Welle. Die Röntgendurchleuchtung ergibt eine Pylorusstenose mit starker peristaltischer Aktion der Antrumpartie (ex juvantibus).

Hemmeter und Stokes[81]). Magenaufblähung mit $CO_2$, um die Untersuchung des Magens durch Palpation zu erleichtern, war erfolglos, da das Gas infolge der Dicke nur Ausdehnbarkeit der Magenwände mit großer Heftigkeit durch die Speiseröhre und den Mund ausgeschieden wurden. Der Magen konnte nicht palpiert werden (Sektion).

Dubois[82]). Man fühlte in dem Epigastrium einen harten Tumor von der Größe einer kleinen Orange (ex juvantibus).

Fournier[83]), 1. Ich konstatierte einen Tumor in der Pylorusgegend, der vollständig einem Carcinom glich. 2. Ich fand einen leicht palpablen Tumor in der Pylorusgegend von harter Konsistenz und von der Größe einer Mandarine (ex juvantibus).

Dubuc[84]). Ich konstatierte in der epigastrischen Gegend in der Medianlinie, unterhalb des Proc. xiphoideus eine flache Induration von Handflächengröße mit einem Höcker von Taubeneigröße. Dieselbe liegt hinter der Haut und gehört zweifellos der vorderen Magenwand an: sie wird synchron mit dem Aortenpuls rhythmisch gehoben, sie hängt nicht kontinuierlich mit dem linken Leberlappen zusammen, sondern ist durch einen tympanitischen Streifen von ihr getrennt. Im Gebiet der Induration ist der Ton gedämpft tympanitisch (ex juvantibus).

Scheib[85]). Es fand sich eine schmerzhafte Resistenz in der Linea alba, unterhalb des Nabels (Sektion).

Buday[86]). Die Palpation ergibt in der Nabelgegend eine harte, undeutlich kontrasierte Geschwulst von der Größe eines Hühnereies. Die Geschwulst ist unbeweglich sowohl bei der Abfassung wie auch bei der manuellen Untersuchung. (Die Operation und Sektion ergibt einen gummösen Mesenterialtumor).

Groß[87]). Rechts vom Nabel, bald unter-, bald oberhalb, zeigt sich eine faustgroße Geschwulst, die schon wegen ihrer Beweglichkeit als dem Darm angehörig angesprochen werden kann, mit Sicherheit als solche und in ihrer strikturierenden Wirkung angesprochen wird, als charakteristische Durchspritzgeräusche und Versteifung der zuführenden Schlinge sich feststellen lassen (Autopsie).

Wenn wir die angeführten palpatorischen Befunde mit denjenigen vergleichen, die in den Arbeiten Obrastzows und den meinigen zur Darstellung kommen, so fällt der Mangel einer präzisen, einwandsfreien, palpatorischen Lokalisierung auf. Es ist einleuchtend, daß, wenn wir uns über den Charakter eines Tumors klar werden wollen, derselbe zunächst absolut richtig lokalisiert sein muß. Es genügt beispielsweise für die Diagnose eines Pylorustumors nicht, daß derselbe in der Pylorus-

gegend liegt, wenn auch dabei Rückstände im Magen gefunden werden, denn in der Pylorusgegend kann alles mögliche liegen, und Rückstände im Magen finden sich auch bei außerhalb des Pylorus liegenden, das Duodenum stenosierenden Tumoren (siehe meinen Fall I). Die Verschieblichkeit eines Tumors der Oberbauchgegend, die vielfach als charakteristisch für Tumoren des Colon transv. angesehen wird, kommt sehr oft auch bei Pylorustumoren vor, und zwar wenn wir einen Pylorus mobilis vor uns haben, den ich unabhängig von den Röntgenologen und schon vor ihnen mit Hilfe der Palpation beobachtet habe[88,89]). Es werden gelegentlich Kottumoren des hochgelegenen Kolons für Magentumoren gehalten, Tumoren des ptotischen Magens für Wanderniere, Kolontumoren, Netztumoren usw. usw. Bei einer derartigen falschen Lokalisation des Tumors kann von einer ätiologischen Diagnose nicht die Rede sein. Auch die Aufblähung läßt oft im Stich, und die Röntgenuntersuchung kann manchesmal, aber lange nicht jedesmal, die Lokalisation fördern. Bei diesen Methoden bleibt es zudem unaufgeklärt, ob der Tumor in der Wand eines Organes liegt oder ob er der Wand bloß anliegt. Wir müssen jedenfalls bei der Untersuchung eines Kranken so vorgehen, als existiere das Röntgenverfahren nicht, ebenso wie ein Schulkind bei der Lösung einer Rechenaufgabe nicht wissen darf, daß ein Schlüssel dazu vorhanden ist. Erst wenn wir alle anderen Hilfsmittel zur Lokalisation erschöpft haben, dürfen wir zur Röntgenuntersuchung schreiten, denn letztere soll, wie Straseshesko[90]) sehr richtig bemerkt, nur als eine Kontrollmethode anderer klinischer Untersuchungsmethoden betrachtet werden, wie es ja auch auf dem Gebiet der Herzdiagnostik geschieht, auf dem Gebiete der Abdominaldiagnostik häufig aber nicht geschieht.

Da sehen wir denn nicht selten, daß der Untersucher über anderen Untersuchungsmethoden hinweg zum Röntgenapparat hineilt und denselben — sit venia verbo — zur Eselsbrücke degradiert.

Ganz besonders vernachlässigt wird heute vielfach die Palpation gerade von denjenigen Ärzten, die sich an den Röntgenapparat gewöhnt haben, gleichwie von denjenigen Chirurgen, die sich leicht zu einer Probelaparotomie entschließen. Und doch kann man oft mit der Palpation mehr herausbekommen als mit dem Röntgenapparat. Es gelingt, Tumoren haarscharf zu lokalisieren, wenn man methodisch palpiert und die von mir so genannte topographische Gleit- und Tiefenpalpation anwendet.

## II. Die methodische Palpation des Gastrointestinalkanals mit besonderer Berücksichtigung des Magens. (Topographische Gleit- und Tiefenpalpation.)

Die Grundlagen zu der methodischen Palpation des Verdauungstraktus sind von Glenard[91]) und ganz besonders von Obrastzow[92—95]) geschaffen worden. Durch Weiterausbauen

der Methodik und durch Erweiterung ihres Anwendungsgebietes habe ich ihre Leistungsfähigkeit zu vergrößern getrachtet[96—99]). In ihrer vollendeten Gestalt habe ich sie topographische Gleit- und Tiefenpalpation genannt[88]). Letztere will ebenso wie es seit langem auf dem Gebiete des Thorax geschieht, die Lage, den Verlauf und die Eigenschaften der einzelnen Organe regelmäßig bestimmen, in der Voraussetzung, daß erst das Beherrschen dieser Aufgabe auf Grund des Studiums normaler Verhältnisse uns zu Herren der Situation auch in pathologischen Verhältnissen macht. Erst nach Feststellung der Lagerung der einzelnen Abdominalorgane und speziell des Verdauungstraktus kann die Lagebeziehung eines Tumors zu den einzelnen Organen und Teilen des Verdauungstraktus richtig erkannt werden.

Die Methode gestattet es, in einem erheblichen Prozentsatz der Fälle große Kurvatur (30 Proz.), Pylorus (20 Proz.), Colon transversum (60 Proz.), Caecum (70 Proz.), Flexura sigmoidea (80 Proz.), Pars caecalis ilei (70 Proz.) und Appendix (15 Proz.) zu tasten. Dünndarmschlingen sind dagegen mit Ausnahme der Pars caecalis ilei überhaupt nicht der Tastung zugänglich, wie ich in meinem Buche „Die methodische Intestinalpalpation" glaube nachgewiesen zu haben. Das Pankreas ist höchst selten der Tastung zugänglich, nicht mehr wie in $^1/_2$ bis 1 Proz. der Fälle.

Bei der Gleitpalpation bewegen sich die tastenden Finger, d. h. das Tastwerkzeug, über den zu tastenden Magen- oder Darmstrang geradlinig in einer zur Achse des Organes queren Richtung hinüber, und zwar mit der Haut und nicht auf der Haut. Diese geradlinigen Gleitbewegungen setzen sich in einen Gegensatz zu den sonst bei der Palpation im Magendarmgebiet üblichen und beliebten kreisenden resp. leicht bohrenden Bewegungen mit den Endphalangen. Da die einzelnen Teile des Magendarmkanals Stränge darstellen, die girlandenartig mit ihren Endpunkten fixiert sind, da ferner zur Vermeidung eines Entschlüpfens dieser Teile bei der Palpation derselben zur Fixation gebracht werden müssen, so ergibt sich der Vorteil der quer zur Achse der einzelnen Teile verlaufenden Bewegungsrichtung der Finger von selbst. Dabei kann der zu tastende Darmteil in der Frontalebene nicht entweichen, sondern muß unter die Finger kommen.

Zur Vermeidung eines Entweichens in der Sagittalebene, also zur hinteren Bauchwand zu, und zum Tastbarmachen von Organteilen, die tief auf der hinteren Bauchwand liegen, benutzen wir die Tiefenpalpation. Zur Ausführung dieser Tiefenpalpation müssen die Finger die sonst übliche flache Handstellung verlassen und je nach der zu erreichenden Tiefe mehr oder weniger gekrümmt werden, so daß die Endphalangen schräg oder steil auf den Bauchdecken zu stehen kommen. Wir palpieren mit den Fingerspitzen, ohne Angst zu haben, dabei unangenehme Sensationen oder Contractionen der Bauchdecken auszulösen. Nur müssen alle brüsken Bewegungen, ein jähes, allzuschnelles Eindringen vermieden werden. Ganz besonders störend ist das

Eindringen der Finger in die Tiefe während der Inspiration, d. h. während der hierbei erfolgenden Spannung und des Vorwölbens der Bauchpresse, denn das Eindrücken der Finger der Bewegungsrichtung der beim Inspirium sich vorwölbenden Bauchwand entgegen löst eine reaktive erhöhte Spannung aus, abgesehen davon, daß im Inspirium an und für sich die Spannung eine höhere ist als im Exspirium. Das Eindringen der Finger im Exspirium dagegen entspricht der in diesem Moment herrschenden Muskeltendenz. Auch sämtliche Gleitbewegungen der Finger in der Tiefe sind tunlichst während des Exspiriums auszuführen. Es sei aber bemerkt, daß bei Individuen mit muskelschlaffen Bauchdecken nicht selten das Eindringen der Finger und die Gleitbewegungen in jeder Atemphase ausgeführt werden können.

Zur wirkungsvollen Ausführung einer derartigen an die Atemphase gebundene Palpation ist es durchaus notwendig, daß streng auf eine vollständige regelmäßige, entsprechend tiefe Atmung geachtet wird. Während des ganzen Verlaufes der Palpation muß der Kranke entsprechende Anregungen erhalten, damit er nicht lässig wird im Befolgen zweckentsprechender Atembewegungen. Es gibt Individuen mit derart schlaffen Bauchdecken, daß auch im Inspirium eine genügende Erschlaffung stattfindet, andererseits gibt es Leute, die auch während des Exspiriums spannen. In letzterem Falle ist natürlich eine Tiefenpalpation schwer ausführbar. Immerhin gelingt es auch bei solchen Individuen nicht selten, dieselben durch ruhiges Zuwarten zur Ausschaltung der Spannungsreflexe zu bringen oder an die Berührung der Finger zu gewöhnen, und dadurch eine Relaxation der Bauchdecken zu erreichen. Sehr wichtig ist für das Entspannen der Bauchdecken eine richtige Lagerung und Haltung des Kranken. Dieselben müssen so gewählt werden, daß sämtliche Körperteile, Extremitäten, Hals, Kopf vollkommen ungezwungen daliegen ohne die geringste Spannung, denn bei Muskelcontractionen in anderen Körperteilen können auch die Bauchmuskeln sich konsensuell anspannen. Daß die Lagerung des Kranken keine solche sein darf, daß sie an und für sich die Bauchdecken zur Contraction bringt, ist selbstverständlich. Die Lage des Kranken muß so lange korrigiert werden, bis das Maximum der Baucherschlaffung erreicht wird, bis zum Maximum einer bequemen Haltung, wobei schon solche Kleinigkeiten die Spannung erhöhen können wie das Heraufschlagen eines oder beider Arme unter den Kopf, das Überkreuzen der Beine u. dergl. mehr. Es sei bemerkt, daß einige Menschen am Anfang einer neuen Haltung stärker zu spannen pflegen, um nach Gewöhnung an dieselben die Spannung nachzulassen, bei anderen Menschen ist es aber gerade umgekehrt.

Auf diese oder die andere Art gelingt es uns meist, die Spannung zu überwinden und die Bauchdecken zur Ausführung einer Tiefenpalpation, wenn auch für kurze Zeit, geeignet zu machen.

Es sei bemerkt, daß durchaus nicht die muskelstarken Bauchwände mit den starkspannenden zu identifizieren sind; nicht selten sind es

gerade die dünnen, muskelschwachen Bäuche, die uns Hindernisse durch übermäßige Spannung in den Weg legen und die bei psychisch und taktil reizbaren Asthenikern häufig angetroffen werden. Auch spielt ein stärkeres Fettpolster nicht die ausschlaggebende Rolle als Palpationshindernis, die man ihr gemeiniglich zumißt. Bei schlaffen Bauchdecken ist trotz erheblichen Fettpolsters eine Tiefenpalpation durchaus möglich. Wenn die sogen. Fettbäuche so oft ein Hindernis abgeben, so liegt es daran, daß dieselben oft mit einer erheblichen Gasanfüllung, d. h. Dünndarmmetorismus vergesellschaftet sind. Natürlich ist die Kombination von Fettbauch und Muskelspannung ein absolutes Hindernis zur Tiefenpalpation.

Nach Hoffmann[100]) ist die Bauchdeckenspannung ein Reflexvorgang, ausgelöst durch die N. intercostales und lumbosacrales bei Reizung derselben an beliebiger Stelle ihres Verlaufes. Innerhalb des Abdomens wirkt nur die Reizung des parietalen Peritoneums. Eine Reizung kann stattfinden bei Pleuritis, Pneumonie und überhaupt durch Irradiation.

Nach meinen Beobachtungen ist sicher eine psychogene Bauchdeckenspannung möglich. Schon die Vorstellung, daß der Bauch von dem Arzt gleich berührt werden wird, kann eine Spannung veranlassen, noch ehe eine Untersuchung begonnen wird. Schamhafte Frauen und Mädchen spannen nach Entblößen des Leibes rein psychogen, das Annähern der Hand an den Bauch löst eine verstärkte Spannung aus. Psychische Alterationen aller Art können während der Untersuchung eine Spannung der Bauchdecken hervorrufen.

Daß äußere Einwirkungen die Bauchdecken zur Spannung bringen können, ist eine bekannte Tatsache, so Kälteapplikation, brüske Manipulationen usw. Bei stark reizbaren Kranken bringt zuweilen ein leises Berühren der Haut eine Spannung hervor, während andererseits ein nachher ausgeführter Druck oft eine solche Einwirkung nicht hat.

Bei der Tiefenpalpation müssen wir unser Bestreben in erster Linie darauf richten, eine Bauchdeckenspannung zu verhindern. Die eigene Erfahrung auf Grund der gegebenen Fingerzeige wird hier mehr nützen als weitere detaillierte Auseinandersetzungen.

Haben wir eine gehörige Tiefe erreicht, eventuell die hintere Bauchwand, dann beginnt die Gleitbewegung in einer zur Achse des zu suchenden Magen- und Darmteils queren Richtung. Nicht immer braucht das Tastwerkzeug die Reihe der 4 Finger zu sein, es können auch bloß 3, 2 oder 1 Finger sein. Weiter braucht die quer über den Magen- oder Darmteil gleitende Hand nicht notwendig quer zur Achse dieser Teile gehalten zu werden, sondern sie kann auch schräg gehalten werden, oder die Hand kann eine Parallelstellung einnehmen, indem wir mit dem Rande der Hand, resp. des 2. oder 5. Fingers die Gleitbewegung ausführen. Näheres ist meinem Buche „Die methodische Intestinalpalpation“ einzusehen.

Bei solchem Gleiten in der Tiefe, auf der harten Unterlage, kommen so zarte Gebilde zu tastarischer Wahrnehmung, wie die große Kurvatur, der Wurmfortsatz usw., während die Dünndarmschlingen mit

Ausnahme der Pars coecalis ilei nicht zur Wahrnehmung kommen wegen der Unmöglichkeit, dieselben zu fixieren.

Am leichtesten gelingt die Tiefenpalpation auf der Wirbelsäulenfläche. An anderen Orten können wir künstlich die hintere Bauchwand der vorderen nähern, so in den Flanken durch Entgegendrücken mit der anderen Hand von der Lumbalgegend aus. In der seitlich von der Wirbelsäule und dem kleinen Becken gelegenen Partie geschieht es durch aktives Heben des in dem Knie gestreckten Beines, was auch Lentzmann und Meltzer empfehlen, wobei der M. psoas zur Anspannung gelangt und alle auf ihm verlaufenden Organe nach vorne bringt und so der Tastung zugänglich macht. Diese Psoaspalpation ist notwendig zum Tasten der Flexura sigmoidea, Pars coecalis ilei, Appendix und der entsprechenden Partien des ptotischen Colon transversum.

Mit Hilfe der Gleitpalpation und der Tiefenpalpation ist eine topographische Palpation des Abdomens möglich, die es bezweckt, Lagerung und Verlauf sämtlicher der Tastung zugänglichen Magendarmteile zu bestimmen und die Zugehörigkeit der einzelnen Teile sicher festzustellen. Es ist nur selten möglich, schon aus den Eigenschaften einer getasteten Magen- oder Darmstrecke mit Sicherheit zu bestimmen, welchem Teile dieselbe angehört; ebensowenig ist es erlaubt, aus der Lage eines getasteten Teiles auf seine Zugehörigkeit zu schließen, da die Lagerung der Bauchwände keine so konstante ist, wie die der Brusteingeweide, vielmehr sind die so häufigen Ptosen, Lageanomalien und Lagewechsel ein Moment, das in hohem Grade die Möglichkeit beeinträchtigt, aus der Lage auf die Zugehörigkeit des getasteten Teiles zu schließen. Ich verweise auf die von mir zuerst palpatorisch festgestellte spontane Verschieblichkeit des Kolons[101]), die später von anderen röntgenologisch bestätigt worden ist. Ich erinnere an das von mir zuerst palpatorisch aufgedeckte Caecum mobile[102]) und den Wanderblinddarm[103, 104]) und an den Pylorus mobilis. Erst aus dem Gesamtbild der getasteten Teile, aus der topographischen Beziehung der einzelnen Teile zueinander wird es vollständig klar, was jeder einzelne Teil vorstellt.

Wenden wir uns jetzt zu der Palpation der in der Oberbauchgegend gelegenen Organe, wobei wir von der Leber, deren Palpationstechnik ein Gemeingut der Ärzte geworden ist, absehen können.

Der Pylorus*), der in stark contrahiertem Zustande und wandständiger Lagerung schon von Glenard[105]), Obrastzow[106]), Cohnheim[107]), Rütimeyer[108]), Rosenbaum[109]), Bouveret[110]) u. a. gelegentlich getastet wurde, von Obrastzow und Cohnheim in 1 Proz. der Fälle, läßt sich mit Hilfe der Tiefenpalpation auch dann tasten, wenn er nicht oberflächlich unter den Bauchdecken liegt, bei sehr

*) Hier wie überall unten ist nicht der Pylorus im eigentlichen Sinne des Wortes, also nicht der Pylorusring gemeint, als vielmehr das Antrum pylori nebst Pylorusring. Ich brauche die Benennung Pylorus für diesen ganzen Magenteil, weil auch sonst diese kurze Bezeichnung sich klinisch eingebürgert hat.

schlaffen Bauchdecken auch in erschlafftem Zustande, insgesamt in etwa 20 Proz. der untersuchten Fälle[111]). Die Palpation des Pylorus ist nur dann möglich, wenn er überhaupt oder während des Exspiriums unterhalb des Leberrandes zu liegen kommt. Typisch für den Pylorus ist eine rhythmische Contraction, die in 5 bis 10 Sekunden abläuft und sich etwa alle 30 bis 60 Sekunden wiederholt.

Einen derartigen Contractionstypus haben schon Cohnheim und Obrastzow beobachtet. Normaliter erschlafft der Pylorus in der Contractionspause vollständig. In manchen Fällen, und zwar meist bei Hyposekretion, kommt keine vollständige Erschlaffung zustande, wie zahlreiche Beobachtungen mich gelehrt haben. Diese Abweichung leitet uns auf den Pylorospasmus herüber, d. h. einen dauernden maximalen Contractionszustand. Schütz[112]), der als erster die von mir empfohlene Methode des Tastens normaler Magenteile nachgeprüft und geübt hat, hat auch versucht, aus dem Verhalten des Pylorus bei der Palpation einen Pylorospasmus zu diagnostizieren[113]). Er hält eine über 3 Minuten dauernde Contraction für einen Pylorospasmus. Ich beschäftige mich seit Beginn meiner Pyloruspalpationsstudien mit dem Erforschen der verschiedenen Contractionszustände des Pylorus und habe gefunden, daß der Contractionstypus infolge fehlerhaften unkoordinierten Ablaufes der Nervenleitung und Nervenreizung ein ganz regelloser sein kann, derart, daß kurzdauernde und längerdauernde Contractionen, kurzdauernde und längerdauernde Pausen sich folgen, und in diesem ungeordneten Spiel können einzelne Contractionen einige Minuten dauern. Leven[114]) hat diese Regellosigkeit auch röntgenologisch beobachtet und die Erscheinung Chorea des Magens benannt. Nach Leven war die Entleerung des Magens dabei normal. Auch er nennt die längerdauernden Contractionen mit Unterbrechung der Passage „Spasmus". Mir will es scheinen, daß die Bezeichnung Pylorospasmus für die Fälle reserviert bleiben sollte, wo der spastische Pylorusverschluß so sehr dauernd hervortritt, daß die Entleerung des Magens darunter leidet. Für diese Fälle glaube ich auch ein tastbares Kennzeichen am Pylorus gefunden zu haben, und zwar eine mit Knorpelhärte verbundene Formänderung. Der Pylorus verkürzt sich stark, wird dicker und nimmt Eiform an, wie ich mich oft durch die Palpation, zweimal bei Operationen habe überzeugen können. Das ist die echte spastische Form des Pylorus. Wie auch die Form des spastischen Pylorus sein mag, jedenfalls hat Schütz darin sehr recht, daß der Pylorospasmus sich palpatorisch erkennen läßt.

Der schlaffe Pylorus fühlt sich als schlaffer Schlauch an, der normal contrahierte als mehr oder weniger konsistenter, glatter Zylinder.

Im nüchternen Zustand ist der Pylorus keineswegs vollständig erschlafft, sondern er befindet sich normaliter in einem mittleren tonischen Contractionszustand, wie man leicht durch die Palpation nachweisen kann. Eine durch Palpation nachweisbare, dauernde, vollständige Erschlaffung im nüchternen Zustand

bedeutet ebenso wie die andauernde Erschlaffung in der Austreibungszeit eine Insuffizienz des Pylorus im Sinne Epsteins. Zuweilen lassen sich auch im nüchternen Zustande rhythmische Contractionserscheinungen nachweisen, entsprechend der von Pawlow und Boldireff gefundenen Tatsache, daß die Verdauungsorgane auch im nüchternen, leeren Zustande periodisch kurzdauernd tätig sind. Diese Tatsache habe ich durch die Palpation vollauf bestätigen können.

Alle diese Dinge muß man kennen, um Contractionsverdichtungen des Pylorus nicht für Tumoren zu halten, auch wenn mal die Contraction während der ganzen Dauer der Untersuchung anhält.

Von akustischen Phänomenen am Pylorus sind die von Obrastzow und Cohnheim beschriebenen fühl- und hörbaren Spritzgeräusche am Ende der Contractionsphase zu erwähnen. Dieselben fehlen zuweilen. Im schlaffen oder schwach contrahierten Zustande des Pylorus sind gelegentlich feine Gurrgeräusche beim Herüberstreichen der Finger quer über den Pylorus wahrzunehmen.

Während sich der Pylorus als mehr oder weniger voluminöses zylindrisches Gebilde mit unterer und oberer Kontur präsentiert, wird die große Kurvatur auf der harten Unterlage als flache, wenig konsistente fußwärts gerichtete Stufe palpiert. Beim einfachen senkrechten Druck in die Tiefe kommt sie nicht zur Wahrnehmung, sondern wird erst durch den Moment der Vorbeibewegung an den Fingern tastbar*). Die Schnelligkeit der Bewegung spielt dabei eine die Tastempfindung verstärkende Rolle**). Ein solches Vorbeischlüpfen der großen Kurvatur wird am besten dadurch erreicht, daß die Finger im Exspirium, also während des respiratorischen Hinaufsteigens des Magens von oben nach unten auf der Wirbelsäulenfläche gleiten. Ist auch nur eine geringe Flüssigkeitsmenge in diesem Magenteil vorhanden, so entsteht beim Gleiten der Finger in der unteren Randzone ein Gurren, das ich exspiratorisches Gurren nenne, an dem sich die Lage der großen Kurvatur erkennen läßt, auch wenn mal dieselbe der Tastung nicht zugänglich ist. Die große Kurvatur ist in mindestens 30 Proz. der Fälle tastbar.

---

*) Ich pflege diese Verhältnisse durch folgenden einfachen Versuch zu demonstrieren: Ein Taschentuch wird so zur Hälfte zusammengefaltet, daß je zwei freie Ecken aufeinander liegen und auf einen Tisch ausgebreitet. Die Umschlagskante soll die Duplikatur der großen Kurvatur vorstellen. Das Taschentuch wird mit einem dicken Tuch bedeckt. Die durch das dicke Tuch hindurch auf das Taschentuch senkrecht drückenden Finger können die Duplikatur nicht finden. Ziehen wir aber mit den an den freien Rändern des Taschentuchs anfassenden Fingern das Taschentuch unter dem dicken Tuch fort, während die tastenden Finger einen Druck ausüben, so fühlen die letzteren ganz deutlich die Duplikatur in dem Moment, wo sie an den Fingern vorbeigleitet: Die Finger haben die ganz präzise Empfindung, als glitten sie über eine zarte Stufe (Gleitpalpationsversuch).

**) Eine experimentelle Begründung meiner praktischen Erfahrung hinsichtlich der Wichtigkeit der Bewegung für die Tastwahrnehmung finde ich in den Beobachtungen Baslers[115]). Dieser Autor stellte experimentell die Wichtigkeit der Bewegungsexkursion und der Schnelligkeit der Bewegung fest (vgl. die Ausführungen in meinem Buch „Die methodische Intestinalpalpation“ auf Seite 22).

Die Lage und die Form der großen Kurvatur ist nicht allein von der höheren oder tieferen Lagerung des Magens abhängig, sondern auch von dem Tonus der Magenmuskulatur. In diesem Sinn unterscheidet Schlesinger[116]) hypertonische, orthotonische, hypotonische und atonische Mägen. Je schwächer der Tonus, desto niedriger steht die große Kurvatur. Ich kann mich mit den Autoren nicht einverstanden erklären, die einen Stand der großen Kurvatur 1—2 cm über dem Nabel für das Normale ansehen. Bei gesunden, kräftigen Individuen, die die Zeichen einer Asthenie im Sinne Stillers[117]) vermissen lassen, oder die nicht an einer erschlaffenden Konstitutionskrankheit leiden oder durch Hunger heruntergekommen sind*), habe ich im Liegen und nüchtern die große Kurvatur stets höher palpieren können, 4—6 cm über dem Nabel. Bestimmend ist hierbei die Lage der Kurvatur in der Atempause, bei starkem Inspirium steigt sie mehr oder weniger tief nach unten herab. Andererseits habe ich bei Individuen, bei denen unter den genannten Bedingungen die große Kurvatur 1—2 cm über dem Nabel zu palpieren war, die Zeichen einer Asthenie konstatieren können[118]). Ich meine, daß die Autoren, die eine solche Lage der großen Kurvatur bei anscheinend gesunden Menschen beobachtet haben, Astheniker vor sich gehabt haben, mit einer der häufigsten Begleiterscheinungen dieser Konstitutionsanomalie, der Magenatonie. Ich glaube nicht fehlzugehen, wenn ich annehme, daß mindestens 75 Proz. der an einem Magenleiden laborierenden Kranken Magenatoniker sind, daher sind die auf solch einem Material aufgebauten Schlüsse nicht richtig.

Auch habe ich eine Schlingenform der großen Kurvatur mit nach rechts aufsteigendem rechten Schenkel und mit nach links aufsteigendem linken Schenkel, wie sie von einigen Röntgenologen (Rieder[119]), Groedel[120]) als normal bezeichnet wird, nur bei Asthenikern palpieren können (im Liegen!), sonst aber verläuft die große Kurvatur in ihrem der Palpation zugänglichen Bereich nahezu quer. Ich habe schon früher darauf aufmerksam gemacht[121]), daß die von den Röntgenologen so häufig gefundene Schlingenform oft ein Resultat der Belastung im Stehen sein muß. Eine im Liegen gefundene Schlingenform ist sicher ein Stigma asthenicum.

Eine sogenannte Stierhornform, die Holzknecht als Normaltypus des Magens bezeichnet (Pylorus tiefster Punkt, Kurvatur schräg aufsteigend von unten rechts nach oben links), habe ich höchst selten palpatorisch nachweisen können, es sind mir vielleicht 2—3 Fälle unter vielen Tausenden von Fällen untergelaufen. Ich glaube nicht, daß die Stierhornform das Normale ist.

Nach Bloch[122]) und anderen Autoren steigt die große Kurvatur des muskelstarken Magens nach der Speiseaufnahme höher. Dieses Phänomen kann man ausgezeichnet mit Hilfe der Palpation der großen

*) In meiner Arbeit „Über das Tasten normaler Magenteile“ teile ich eine einschlägige Beobachtung mit, wo eine strenge Ulcuskur einen solchen Effekt gehabt hat (Fall 6). Allerdings handelte es sich da mehr um eine so entstandene Gastroptose.

Kurvatur wahrnehmen und dabei ein Dicker- und Derberwerden der Stufe konstatieren.

Abgesehen von der Lagebestimmung des Magens ist die direkte Tastung der großen Kurvatur von großer Wichtigkeit für das Konstatieren von Wandveränderungen des Magens und von Intumescenzen, die anders wegen ihrer Geringfügigkeit nicht erkannt werden. Wer eine größere Anzahl von Kurvaturen durchpalpiert hat und die Eigenschaften der normalen Kurvatur erfaßt hat, dem fällt es nicht schwer, Abweichungen von der Norm festzustellen. Dazu, wie überhaupt zur Tastung der großen Kurvatur, gehört natürlich Übung. Wenn von einzelnen Autoren, die die Methode sonst anerkennen, als wertbeschränkendes Moment derselben der Umstand genannt wird, daß dazu Übung gehört, so möchte ich nur bemerken, daß jede klinische Methode mehr oder weniger Übung erfordert, so die Perkussion, die Auscultation, Ophthalmoskopie, bimanuelle Genitaluntersuchung usw. usw. Der Meister fällt auch hier nicht vom Himmel. Die Sache ist nur die, daß wir die genannten Untersuchungsmethoden auf der Hochschule systematisch lernen, während in der Klinik die Palpation kein Gegenstand systematischer Propädeutik ist, außerdem aber die insuffizienten traditionellen Palpationsmethoden der Magen-Darmgegend tief ins Fleisch und Blut der Ärzte übergegangen sind. Es ist daher ein „Umlernen" notwendig, wie sich Boas[123]) in einer Kritik meines Buches „Die methodische Intestinalpalpation" mit einer Aufrichtigkeit, die von einer stark ausgeprägten wissenschaftlichen Objektivität zeugt, ausdrückt. Ich hoffe nun, daß mehr Ärzte und Kliniker als bisher dieser Aufforderung Folge leisten werden. Es ist auch zu wünschen, daß Albus Meinung, daß die neue Methode den Studierenden gelehrt werden müsse, sich allgemein ins Geschehen umsetzt. Wem ich persönlich die Methode demonstriert habe, und wer sich dann dafür interessiert hat, hat sie schnell gelernt und findet, daß sie schließlich leichter zu erlernen ist, als viele andere klinische Methoden.

Gelegentlich kommt es vor, daß zusammen mit der Pars pylorica der links davon gelegene Teil des Magenkörpers sich zu einem zylindrischen Gebilde contrahiert, wie schon Obrastzow[124]) gefunden hat. Wenn wir ihn in solchen Fällen lange Zeit hindurch oder wiederholt untersuchen, so können wir ihn erschlaffen sehen, und konstatieren dann, daß die Lage der großen Kurvatur im erschlafften Zustand eine bedeutend niedrigere ist als die Lage des vorher zylindrisch contrahierten Magens, das ist ein spontaner Lagewechsel des Magens, abhängig vom Contractionszustand desselben, wie ich ihn auch beim Colon transversum beobachtet und beschrieben habe[125]). Waldvogel[126]) will diesen „Gastrospasmus" aus dem Hochstand des künstlich geblähten Magens diagnostizieren, und zwar aus der Höhe desselben über dem Nabel. Er sagt: „Ich nehme einen Gastrospasmus an, wenn bei den geschilderten Beschwerden und negativem palpatorischen Befunde (!) am Morgen nach der Einverleibung von 4 g Natr. bic. und 4 g Acid. tartar. in je 100 ccm Wasser die mittelstarke Finger-Fingerperkus-

sion, von der Mamilla abwärts schräg zum Nabel am liegenden Patienten ausgeführt, ergibt, daß die untere Grenze 2—3 querfingerbreit oder höher oberhalb des Nabels bleibt. Ich habe auf diese Weise Mägen gefunden, deren untere Grenze handbreit oberhalb des Nabels blieb und kaum 2—3 Querfinger unter den Rippen lagen, hervortrat.“ Nun ist der Nabel ein sehr unzuverlässiger Vergleichspunkt zur Höhebestimmung der Organe, da, wie ich mehrfach ausgeführt habe, derselbe sehr verschieden hoch liegt, von 10—2 cm über der Interspinallinie, ja noch tiefer liegen kann[127,128]). Dazu ist der Abstand des Nabels, der sonst normal hoch über der Interspinallinie liegt (ca. 6—8 cm), von der Basis des Processus xiphoideus ein sehr verschiedener, von 12—22 cm bei erwachsenen Menschen. Daß hier nur genaue Distanzmessungen Auskunft geben können darüber, ob der Magen hoch steht oder nicht, ist auf der Hand liegend. Aus dem Stand der unteren Magengrenze über dem Nabel können wir keinen Gastrospasmus diagnostizieren, oder wir können es nur dann tun, wenn gleichzeitig nachgewiesen ist, daß sie dem Proc. xiphoideus auffallend nahe gerückt ist.

Dagegen bietet die Tiefenpalpation genügend Handhaben, um diese Verhältnisse zu erkennen. Wir finden gelegentlich den Magen in ein zylindrisches oder schlauchförmiges Gebilde verwandelt, erkennbar an der unteren und oberen Kontur, gleichzeitig mit der relativ hohen Lage. Doch nicht alle solche zylindrisch-schlauchförmigen Mägen sind als spastisch anzusehen, vielmehr dürften sie im allgemeinen den hypertonischen Mägen Schlesingers zugezählt werden, da oft noch akustische Phänomene durch Kneten und Streichen ausgelöst werden können. Zum Spasmus gehört sich die Aufhebung des Lumens, ein Contractionszustand, der am Magen wie auch am Darm[129]) sich palpatorisch kenntlich macht durch eine erhebliche Konsistenz und durch Spiegelglätte. Diese Kennzeichen finden wir gelegentlich tatsächlich an dem zylindrisch contrahierten Magen, und nur diese palpatorischen Kennzeichen, gleichzeitig mit dem Fehlen akustischer Phänomene berechtigen dazu, einen wahren Gastrospasmus anzunehmen im Sinne Waldvogels. Rütimeyer bezeichnet als Gastrospasmus etwas anderes, die spastische Magensteifung bei Pylorusstenose. Wir müssen uns daher einigen darüber, was denn als Gastrospasmus bezeichnet werden soll, der zylindrische Magen oder der gesteifte Magen? Leider hat Waldvogel von jeden palpatorischen Versuchen Abstand genommen. Ich gebe an dieser Stelle dem Bedauern Ausdruck, daß die Epsteinsche Schule, zu der Waldvogel gehört, die Schule, die ihre Meisterschaft auf dem Gebiete des Tastens durch die Tastperkussion bewiesen hat[131]), diese Meisterschaft zur Ausübung der methodischen Magen- und Darmpalpation zu fruktifizieren nicht für nötig hielt. Ich glaube, daß dieselbe gerade in den Händen der Epsteinschen Schule schöne Resultate und Klärung so mancher Streitfragen zuwege bringen könnte. Wenn Jonas[132]) in einer jüngst erschienenen röntgendiagnostischen Arbeit über Pylorusspasmus die Palpation des Pylorus außer acht läßt, obgleich ich im Jahre 1907 die Ehre hatte, Dr. Holzknecht

in seinem Beisein die direkte Palpation des Magens zu demonstrieren und zu zeigen, daß im Liegen die durch Palpation gefundene Lage des Magens sich deckte mit der bei der Röntgenoskopie gefundenen, — so wundert mich das weniger. Wie ich ausdrücklich in meinem Buche[133]) sage, haben die Röntgenologen wenig Lust, sich mit der Palpation zu befassen, da der Röntgenapparat ihnen so hübsch den Magen und den Dickdarm ad oculus demonstriert. Immerhin haben klinische röntgenologische Arbeiten nur einen halben Wert, wenn nicht gleichzeitig die anderen wichtigen klinischen Untersuchungsmethoden herangezogen werden. Diese Wahrheit, die für die Brustorgane allgemein berücksichtigt wird, muß auch für die Abdominalorgane Geltung bekommen.

Nach dieser Abschweifung ins Streitgebiet konkurrierender Methoden kehren wir zum Gastrospasmus zurück. Während die große Kurvatur für gewöhnlich vom Darme dadurch unterschieden werden kann, daß sie nur eine untere Kontur hat, ist der darmähnlich contrahierte Magen beim Tasten mit einer oberen Kontur versehen. Je nach dem Contractionsgrad — ob spastisch oder nicht — lassen sich entweder in einem solchen Magen keinerlei akustische Phänomene erzeugen oder es können noch Gurrgeräusche hervorgebracht werden bei Anwesenheit von Flüssigkeit und Luft.

Der spastisch contrahierte Magen kann bei der Palpation leicht für ein Pankreas gehalten werden, der darmähnlich contrahierte Magen für den hochstehenden Dickdarm. Letzterer wird von den Untersuchern nicht selten auch für ein Pankreas gehalten, wenn diese es unterlassen, nach Gurrgeräuschen zu fahnden. Hauptsächlich schützt vor dem Verwechseln mit dem Pankreas der bei längerdauernder Untersuchung oder bei wiederholter Untersuchung sich bemerkbar machende Konsistenz- und Volumwechsel, wobei es zu vollständiger Erschlaffung kommen kann unter Tiefertreten und Bildung der durch die große Kurvatur zustande kommenden Stufe. Hier heißt es, sich Zeit nehmen zur Entscheidung der zu lösenden Fragen. Sind wir heute im Unklaren geblieben, so wird der morgende Tag Aufklärung bringen. Das Verhalten der respiratorischen Beweglichkeit und der Verschieblichkeit kann auch zur Entscheidung hinzugezogen werden. In der Regel ist das Pankreas unbeweglich und unverschieblich, doch ist in seltenen Fällen auch das Pankreas respiratorisch beweglich und verschieblich, und zwar dann, wenn wir es mit einer allgemeinen Enteroptose mit unzureichenden Mesenterialverwachsungen zu tun haben. In letzteren Fällen sind ausgeprägte Erscheinungen der Gastroptose und Coloptose vorhanden, und dann ist sowohl die große Kurvatur und das Kolon meist leicht palpierbar neben dem Pankreas. Hier tritt die topographische Palpation in

*) In meiner Arbeit „Über das Tasten normaler Magenteile“ habe ich das Pankreas ohne jede Einschränkung als unverschieblich bezeichnet. Prof. Rosenheim hat in der Kritik meiner Arbeit in der Deutschen med. Wochenschr. 1908, dagegen gewiß mit Recht eingewandt, daß auch Pankreas Verschieblichkeit zeigen kann. In meinem Buche „Die methodische Intestinalpalpation“ habe ich dieser Möglichkeit volle Würdigung angedeihen lassen.

ihre Rechte. Haben wir das Pankreas vor uns, so sind meist große Kurvatur, Colon transversum und oft Pylorus an einem anderen Ort zu palpieren, und in dem so hergestellten Bilde fällt es nicht schwer, zu entscheiden, welcher von den vielen Strängen das Pankreas darstellt, was besonders gelingt nach Trinken von Flüssigkeit oder nach Wassereinlauf: Magen und Kolon lassen dann Gurrgeräusche auf Druck hören, Pankreas aber nicht; Magen und Darm zeigen Volum- und Konsistenzänderung, Pankreas aber nicht.

Von der physiologischen in der funktionellen Turgescenz während der Drüsenarbeit begründeten Zunahme des Pankreas können wir absehen, da sie zu augenscheinlich von bekannten Bedingungen abhängt und an die Verdauungsphase gebunden ist.

Gelingt es uns, in der Oberbauchgegend nur einen Strang zu tasten, und gelingt es uns nicht, etwa das ptotische Colon transversum tiefer unten palpatorisch zu bestimmen, so müssen wir aus den Eigenschaften des Stranges uns ein Urteil zu schaffen versuchen, die früher oder später deutlich hervortreten müssen. Denn die Eigentümlichkeiten der Verdauungsschlauches halten sich nicht auf die Dauer verborgen. Über die Eigenschaften des Magens habe ich hier genügend Rede geführt, die Eigenschaften des Colon transversum sind von mir genau in meinem Buch „Die methodische Intestinalpalpation" besprochen worden. Doch als oberstes Prinzip müssen wir im Auge behalten, daß tunlichst eine topographische Palpation zu üben ist, die uns sicher vor Verwechslungen schützt.

Die topographische Palpation ist auch wichtig zur Lokalisierung von Tumoren. Tasten wir große Kurvatur, Pylorus und Colon transversum direkt mit den Fingern, so wird ein diesen Teilen angehöriger, wenn auch kleiner Tumor leicht wahrgenommen. Dadurch, daß Magenteile oder Colon transversum außerhalb des Tumorbereiches getastet werden, wird es evident, daß der Tumor diesen Teilen nicht angehören kann. Es genügt nicht, wie es häufig geschieht (siehe Palpationsproben im ersten Abschnitt), einen Tumor deshalb als dem Magen oder dem Kolon angehörig anzusehen, weil er in der Magengegend oder Kolongegend liegt, und weil seine Verschieblichkeitsverhältnisse resp. sein Verhalten bei der Respiration darauf hinweisen, sondern wir müssen stets sorgfältig zu konstatieren versuchen, ob Magen oder Colon transversum an anderer Stelle zu palpieren sind oder ob Kolon oder palpierte Magenteile vielleicht direkt in den Tumor übergehen.

Die Perkussion, die perkutorische Palpation, Obrastzows[134]), die Aufblähung, das Einfüllen von Flüssigkeit usw. können ja in manchen Fällen Aufklärung bringen; doch allzu oft geben sie auf die zu lösenden Fragen keine Antwort, besonders dann, wenn der Tumor der Grenze des betreffenden Magen- oder Darmteiles dicht anliegt; dann erhalten wir den Eindruck, als gehe er von der Wand aus, während eine subtile Palpation das Organ vom Tumor trennen kann, nicht zu reden von den Fällen, wo beispielsweise die Aufblähung des Magens, wie so oft, wegen der Durchlässigkeit des Pylorus nicht zum Ziele führt, oder

wo die Luft bei der Darmaufblähung nicht über die Flexur hinaus will. Wenn Elsner, der meine Untersuchungsresultate sonst durchaus bestätigt, in seinem Lehrbuch der Magenkrankheiten sagt, daß das direkte Tasten der großen Kurvatur entbehrlich wäre, da wir dieselben diagnostischen Resultate mit anderen Methoden erreichen können, so ist dem nicht so. Meine an anderen Orten und hier veröffentlichten Krankengeschichten zeigen das Gegenteil. Zuerst kommt die Palpation, und wenn wir mit ihr alles Erreichbare erreicht haben, kommen eventuell als Ergänzungs- oder Kontrollmethoden die Aufblähung und die Durchleuchtung. Auf dem Fond des genauen palpatorischen Status gewinnen dann diese letzteren gewaltig an diagnostischer Deutungskraft.

Palpieren*), Perkutieren und Auskultieren ist eine conditio sine qua non, alles übrige gehört zu der Kategorie der Gelegenheitsmethoden, die wir unmöglich bei allen Kranken durchführen können. Wenn das Diagnostizieren ein Monopol der an Kliniken und gut dotierten Krankenhäusern tätigen Ärzte wäre, dann könnte man allenfalls die Palpation der großen Kurvatur als eine allzu mühevolle Methode beiseite lassen. Doch diagnostizieren muß jeder können, und da das Gros der Ärzte bei dem Gros ihrer Patienten sich beschränken muß auf primitive ärztliche Hilfsmittel, so muß eine Vervollkommnung unserer palpatorischen Methoden nicht nur nicht als überflüssig, sondern geradezu als eine Notwendigkeit betrachtet werden.

## III. Der Anteil der Palpation bei der Diagnose syphilitischer Tumoren der Oberbauchgegend.

Aus dem im ersten Abschnitte gebrachten Schema syphilitischer Veränderungen des Magens und der in der Oberbauchgebend sich entwickelnden Tumoren syphilitischer Natur ist ersichtlich, welche der Palpation zugänglich sein können.

1. Ulcera auf dem Boden einer Endarteritis, sofern sie callös verändert sind und palpabel werden. Bieten keine Unterschiede dem gewöhnlichen callösen Ulcus gegenüber.

2. Die gummösen Infiltrate in Form von Platten werden, besonders wenn sie die große Kurvatur einnehmen, unschwer der Tastung zugänglich sein. Beim Abtasten der großen Kurvatur auf der hinteren Bauchwand muß sich eine in ihrem Verlauf befindliche, erhebliche Wandverdickung deutlich von der benachbarten gesunden Partie differenzieren lassen. Charakteristisch für die gummöse Wandverdickung ist das flächenhafte und das Fehlen einer höckerigen äußeren Oberfläche. Beim gummösen Ulcus, wenn es stark in die Tiefe gegriffen hat, ist der Ulcusrand vorgewölbt, woraus sich gewisse Eigenheiten dem nicht ulcerierten gegenüber ergeben können.

*) Wenn Corvisart seinerzeit sagte: „nollem esse medicum sine percussione et auscultatione“, ohne an die Palpation zu denken, so dürfen wir heute so sprechen: „nollem esse medicum sine percussione, auscultatione et palpatione.“

3. Die hyperplastische Wandverdickung des Magenkörpers wird dem nicht entgehen, der sich durch häufiges Palpieren der normalen großen Kurvatur die Dicke und die Konsistenz der Stufe, als welche sich die Kurvatur darstellt, abzuschätzen gelernt hat. Das Geheimnis des Erkennens des Abnormen liegt in dem Kennen des Normalen. In seinem bei der Sektion klargestellten Falle wußte sich Hemmeter keinen Rat zu schaffen und griff, „um den Magen palpierbar“ zu machen, zur Aufblähung, ohne diesen Zweck zu erreichen. Doch durch die Aufblähung des Magens ebenso wie des Dickdarms werden diese Teile nicht „palpierbarer“, sondern im Gegenteil: das Palpierbare wird durch die Aufblähung oft unpalpierbar.

Bei der hyperplastischen Wandverdickung, welchen Ursprungs sie auch sei, fühlt sich die große Kurvatur nicht mehr als zarte Duplikatur an, sondern als deutlich abgeränderter derber Körper, der leicht zu unterscheiden ist von dem ballonförmig gedehnten Magen bei Pylorusstenose und Ektasie.

4. Die hyperplastische Verdickung des Pylorus muß als leicht palpierbar bezeichnet werden, sofern der Pylorus nur von der Leber nicht bedeckt ist. Man erhält die Empfindung eines starren Körpers von glatter Oberfläche, von geradliniger Begrenzung nach unten und oben, von länglicher Gestalt, der nach rechts wie abgebrochen erscheint, nach links aber keine scharfe Grenze hat. Vom pylorospastischen Pylorustumor unterscheidet er sich dadurch, daß der letztere verkürzt erscheint, ovoide Gestalt hat und gelegentlich zur Erschlaffung kommt, oder wenigstens zeitweilig Form und Konsistenz erheblich ändert.

Die syphilitischen hyperplastischen Pylorustumoren sind wohl kaum von den nichtsyphilitischen zu unterscheiden. Der syphilitische hyperplastische Pylorustumor bleibt so lange beweglich, als nicht Verwachsungen eingetreten sind. Auch gummöse Infiltrate des benachbarten Zellgewebes können auf das subperitoneale Gewebe des Pylorus übergehen und ihn fixieren.

5. Pylorustumoren, die durch eine gummöse Infiltration des peripheren subperitonealen Gewebes entstanden sind, zeigen eine ungleichmäßige, unebene höckrige Gestalt. Der dadurch gebildete Tumor ist unbeweglich. Es können Stenosenerscheinungen fehlen.

6. Retroperitoneale gummöse oder fibrös-hyperplastische syphilitische Tumoren können die verschiedenste Gestalt und Ausdehnung annehmen und sind unbeständig. Ihnen fehlt die Verschieblichkeit und respiratorische Beweglichkeit; doch wenn sie stark nach vorn wachsen und gewissermaßen mit einem Fuß versehen sind, kann eine Verschieblichkeit vorgetäuscht werden; wenn sie bis zum Zwerchfell heranreichen, kann dann sogar eine respiratorische Verschieblichkeit vorgetäuscht werden.

Die Lokalisierung der retroperitonealen Tumoren gelingt leicht mit Hilfe der topographischen Palpation, wenn es gelingt, Magen und Colon transversum außerhalb des Tumors resp. vor dem Tumor verschieblich zu tasten. Die mehr in die Fläche gehende Ausbreitung und die

Richtung der Hauptmasse läßt einen Pankreastumor ausschließen. Das Pankreas ist wohl teilweise oder ganz in die retroperitoneale syphilitische Neubildung eingeschlossen, und gleichfalls teilweise oder ganz gummös infiltriert, was wegen der retroperitonealen Lage des Pankreas nicht wunderbar ist.

Breitet sich ein retroperitonealer Tumor nach oben aus, so liegt er gerade hinter dem Magen und wird meist für einen Magentumor der hinteren Wand angenommen. Die direkte Palpation der großen Kurvatur und der Nachweis, daß sich dieselbe vor dem Tumor respiratorisch verschiebt, zeigt, daß der Tumor hinter dem Magen liegt und den Magen frei läßt.

Nicht selten breitet sich ein retroperitonealer Tumor subperitoneal auf dem Pylorus aus, nicht selten auf das Duodenum. Sehr häufig wird die Leberpfortengegend mit ergriffen, wodurch Obturierung der Gallenwege und der Vena portae zustande kommen kann. Das Ergriffensein der großen Ganglien und Geflechte kann die verschiedensten Krankheitserscheinungen auslösen.

Da retroperitoneale Tumoren häufig syphilitischer Natur sind, so muß bei ihnen stets in erster Linie an Syphilis gedacht werden und stets eine antisyphilitische Kur versucht werden, da sie ja inoperabel sind.

7. Die mesenterialen Tumoren (es ist das Dünndarmmesenterium gemeint) zeichnen sich durch ihre scharfe Begrenzung und ihre Veschieblichkeit nach den Seiten aus, die um so ausgeprägter ist, je weiter ab von der Wurzel des Mesenteriums der Tumor liegt. An und für sich sind sie als gummöse Neubildungen nicht zu erkennen, doch wenn wir nachweisen können, daß der mesenteriale Tumor nach oben in einen retroperitonealen übergeht, so können wir ziemlich sicher sein, daß das ganze eine syphilitische Neubildung vorstellt. Zu Diagnose eines mesenterialen Tumors ist die direkte Palpation des Colon transversum von hohem Wert. Wir finden dann das Colon transversum entweder vor dem Tumor und können es dann nach unten und nach oben dem Tumor herwälzen, oder wir finden das Colon transversum unterhalb des Tumors, und können dann dasselbe stets nach oben über den Tumor hinaus und vor ihm weg nach oben verschieben. Finden wir das Colon transversum oberhalb des Tumors, so können wir es nach unten vor dem Tumor weg verschieben, wenn der Tumor innerhalb des Verschiebungsbereiches des Kolons nach unten, also nicht zu tief unten liegt. Da wir hier von den in der Oberbauchgegend, also im obersten Teil des Dünndarmmesenteriums gelegenen Tumoren sprechen, so wird in unseren Fällen die Verschiebung des Kolons vor dem Tumor hinweg nach unten meist gelingen.

8. Pankreasindurationen ist ihre syphilitische Herkunft natürlich nicht anzusehen, doch wenn daneben eine retroperitoneale Infiltration zu konstatieren ist, so muß man an Syphilis denken.

10. Syphilitische fibröse Hyperplasien des Duodenums mit Wandverdickung können zu tastbaren Tumoren Anlaß geben, die

als syphilitisch dann erkannt werden können, wenn daneben retroperitoneale Infiltration vorhanden ist. Die Lokalisierung muß mit Hilfe der topographischen Palpation in geeigneten Fällen möglich sein.

11. Abgeschnürte Lebergummata sind durch ihre große Verschieblichkeit und wechselnde Lage zu erkennen und durch den eine Verbindung mit der Leber herstellenden Fuß. Sind Pylorus, große Kurvatur und Colon transversum palpatorisch bestimmt, so läßt sich dieser Tumor deutlich vor diesen Teilen herschieben. Dies ist ein so charakteristisches Kennzeichen, daß aus ihm allein die Zugehörigkeit des Tumors bestimmt werden muß.

12. Zur Differenzierung von obengenannten Tumoren sind noch die im Lig. hepatogastricum gelegenen Tumoren zu nennen. Sie sind leicht dadurch zu erkennen, daß sie zwischen der palpierten großen Kurvatur und dem palpierten Colon transversum gelegen sind, und zum Unterschied von den retroperitonealen Tumoren respiratorisch beweglich und verschieblich sind. Zum Unterschied von den mesenterialen Tumoren sind sie nach oben und unten verschieblich, während die Tumoren des Mesenteriums, die oben zwischen dem ptotischen Kolon und Magen liegen, seitwärts verschieblich sind und respiratorisch nicht beweglich sind. Das Konstatieren der Lage eines Tumors in dem Ligamentum hepatogastricum ist insofern von entscheidender Wichtigkeit, als wir mit großer Wahrscheinlichkeit die syphilitische Natur eines solchen Tumors ausschließen können. Mir ist kein syphilitischer Tumor dieses Ligamentes aus der Literatur bekannt, auch Sacconaghi[135]) kennt keinen solchen.

Nach dieser Übersicht ist es von Nutzen, die Krankengeschichten der von mir beobachteten einschlägigen Fälle zu bringen. Den hierbei mitgeteilten palpatorischen Befund bitte ich zu vergleichen mit den im ersten Abschnitt dieser Arbeit wiedergegebenen Befunden anderer Autoren, damit das von mir geübte Verfahren augenscheinlich wird:

### 1. Tumor retroperitonei.

Kapitannikow, 43jähriger Notarius, erkrankte im Frühjahr 1905 an Erbrechen einige Stunden nach dem Mittag, ohne Schmerzen, ohne Blutung. Damals wurde bei ihm ein Magentumor (Krebs) konstatiert und Magenspülungen verordnet. Das Erbrechen hörte auf und ist bis zu dem Besuch bei mir (Frühjahr 1906) nicht wieder aufgetreten. Alle 2 Tage spült sich der Kranke den Magen aus und fühlt sich bei entsprechender Diät relativ wohl, doch magert er langsam aber stetig ab. Patient ist mager, ohne jedoch ein kachektisches Aussehen zu zeigen.

Schon bei der Inspektion fällt eine starke Hervorwölbung links vom Nabel auf. Wir palpieren hier einen harten Tumor, dessen obere, querverlaufende, schräg nach oben abfallende Grenze 6 cm über dem Nabel liegt, dessen unterer, scharf abgegrenzter, höckeriger Rand schräg von einem Punkt 4 cm über dem Nabel nach links oben verläuft, während der

rechte, annähernd senkrechte Rand 2 cm vorm Nabel rechts liegt. Der Tumor verschwindet links unter dem Rippenbogen. Am stärksten wölbt sich der Tumor rechts unten vor. Von seinem rechten Rand zieht in der Tiefe ein kurzer zylindrischer, daumendicker Fortsatz nach rechts. Der Tumor ist von gleichmäßiger harter Konsistenz, ist auf Druck nur wenig empfindlich. Vor dem Tumor liegt ein von rechts nach links verlaufendes, wurstförmiges Gebilde, das sich leicht verschieben läßt und bei Druck gurrende Geräusche wahrnehmen läßt. Auch wechselt es spontan seinen Ort. Es läßt sich bald mitten auf dem Tumor tasten, bald unterhalb desselben, bald oberhalb. In letzterem Falle entgeht es leicht der oberflächlichen

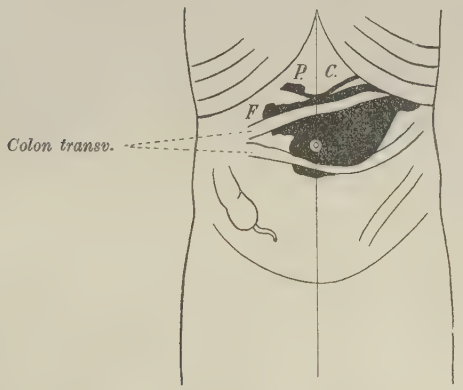


*P.* = Pylorus
*C.* = Curvatura major
*F.* = Fortsatz des Tumors nach rechts zu

Abb. 1.

Diese meiner Arbeit „Über das Tasten normaler Magenteile" entnommene Skizze ist zum Unterschied von den folgenden Skizzen nicht nach den Prinzipien der Ventrometrie angefertigt, d. h. ohne genaue Distanzmessungen der Abdominalkonturen, und gibt sie daher die topographischen Verhältnisse nicht distanztreu wieder.

Tastung, indem es in der Tiefe versinkt, dann erscheint es wieder bei tiefem Inspirium unter gleichzeitiger Nachhilfe mit den Fingern, indem letztere es von oben umgreifen und gleichsam herauswälzen. Dieses Gebilde stellt den Dickdarm dar. Eine Aufblähung per rectum bestätigt diese Annahme. Folglich gehört der Tumor dem Dickdarm nicht an, ebensowenig dem Dickdarmmesenterium, denn dann wäre der Dickdarm selbst nicht vor ihm beweglich.

Die Anamnese spricht dafür, daß der Tumor dem Magen angehört. Die Prüfung der motorischen und sekretorischen Funktion ergibt folgendes: Nach Probeabendessen von Reisbrei morgens nüchtern 20 ccm gallig gefärbter, alkalisch reagierender Flüssigkeit ohne Speisereste, ein blutiger Schleimhautfetzen ohne den Charakter carcinomatösen Gewebes bei mikroskopischer Betrachtung; im Filtrat Webersche Blutprobe negativ, Gmelin positiv; mikroskopisch Fettreste von teilweise verseifter Form und einige wenige Stärkekörner.

Nach Probefrühstück (Ewald) 50 ccm alkalischer, gallig gefärbter, schlecht chymifizierter Speisebrei, Gmelin positiv, Weber negativ, kein Schleimhautfetzen.

Nach Wiederholung eines Probeabendessens von Fleisch, Reis, Tee und Brot 300,0 gallig gefärbter, saurer Flüssigkeit mit makroskopisch erkennbaren Speiseresten, keine Schleimhautfetzen; Milchsäureprobe positiv, Gmelin positiv, Weber negativ. Danach besteht eine motorische Insuffizienz zweiten Grades mit Anacidität, ein Befund, der an und für sich für ein Magencarcinom spricht. Doch andererseits unterstützt die beständige Beimengung von Galle im ausgeheberten Mageninhalt und das Fehlen okkulter Magenblutung diese Annahme nicht. Es wirft sich die Frage auf: Handelt es sich hier nicht um einen außerhalb des Magens liegenden Tumor, der das Duodenum stenosiert? Ist der nach rechts abgehende zylindrische Fortsatz des Tumors nicht an dieser mechanischen Stenosierung schuld? Diese Frage ist nicht ohne weiteres zu entscheiden. Wir schreiten daher zur Aufblähung des Magens, wobei sich das über dem Tumor gelegene Epigastrium vorwölbt. Mir kommt jetzt der Gedanke, wenn es gelänge, Pylorus und große Kurvatur zu tasten, wäre die Frage gelöst, ob der Tumor dem Magen angehört oder nicht. Es fällt zunächst schwer, über dem Tumor tief genug zu dringen, doch das gelingt schließlich, die Finger erreichen die hintere Bauchwand, und beim schrittweisen Abtasten derselben von oben nach unten gelingt es, gleich über dem Tumor die charakteristische, ziemlich derbe Stufe zu finden, wobei ein deutliches, respiratorisches Gurren nachweisbar ist. Beim Verfolgen der Stufe nach rechts kann der Übergang derselben in einen zylindrischen Körper, an dem sich leises Gurren von Zeit zu Zeit bemerkbar macht, konstatiert werden. Es ist der Pylorus. Ohne die Finger von der Stufe zu lassen, lasse ich nun den Patienten eine Sonde schlucken, die sich entlang der Stufe legt und oberhalb des Tumors palpiert werden kann. Es ist nun evident, daß kein Magentumor und kein Dickdarmtumor vorliegt. Der Tumor gehört dem Pankreas, resp. dem retroperitonealen Gewebe an.

So habe ich diesen Fall wörtlich in meiner Monographie „Über das Tasten normaler Magenteile“ veröffentlicht, trotzdem damals weder Operation noch Sektion meine Diagnose kontrolliert hatten. Das zeigt nur, wie sicher ich meiner Sache war und wie sehr ich selbst meinen Palpationsresultaten traute. Ich war überzeugt, daß es sich um keinen Magentumor handelte, obgleich vor und nach mir erste Autoritäten Moskaus, Petersburgs und Berlins die Diagnose eines unoperablen Magencarcinoms stellten.

Der Kranke hatte sich nämlich, nachdem in Rußland die Ausführung einer Operation verweigert worden war, an mich gewandt, nicht etwa um einer Diagnosenstellung wegen, sondern mit der Bitte

um Rat, an wen er sich in Berlin wenden solle. Des ärztlichen Rates eines Provinzarztes glaubte er nicht zu bedürfen, wo er sich in den Kreisen von Residenzautoritäten zu bewegen pflegte. Es bedurfte meiner ganzen Überredungskunst, um den Kranken zu bewegen, sich von mir zweimal untersuchen zu lassen, ehe ich ihm raten könne, an wen er sich zu wenden hätte. Dem Kranken gab ich ein Schriftstück nach Berlin mit, in dem ich meine Auffassung des Falles mit genauer Motivierung und mit zeichnerischer Illustration des palpatorischen Status darstellte. Dem Kranken sagte ich klipp und klar, daß er keinen Magentumor hätte, welche Offenbarung er mit gelindem Mißtrauen hinnahm. Ein des Deutschen kundiger Arzt, Dr. Rathaus aus Jeletz, begleitete den Kranken nach Berlin. Es verging $^1/_2$ Jahr, ohne daß ich von dem Kranken etwas hörte. Darauf tauchte er wieder bei mir auf mit der Bitte, ihm etwas gegen die zunehmende Schwäche und die sich oft einstellende Schwellung der Füße zu verordnen. Ich erfuhr jetzt von ihm, daß er in Berlin drei Autoritäten konsultiert hätte, und alle drei hätten meine Auffassung verworfen und erklärt, es handle sich um Magencarcinom, das nicht mehr operabel wäre. Als ich den Kranken untersuchen wollte, wollte er nicht recht daran, da ja die Art seines Leidens jetzt vollständig klargestellt sei; doch war er schließlich so gnädig, sich auf die Couchette zu legen und den Leib zu entblößen. Ich fand dieselben topographischen Verhältnisse wie früher, doch war der Tumor bedeutend flacher geworden, ohne daß seine Konsistenz sich verändert hätte. Überzeugt davon, daß es sich um eine retroperitoneale Geschwulst handelte, und eingedenk dessen, daß nur syphilitische Geschwülste derartige Gestaltsveränderungen zeigen können, drang ich auf den angereisten Kranken, zur weiteren Beobachtung am Ort zu bleiben, da es sich sicher um etwas anderes als um Magencarcinom handele. Doch der Kranke traute mir nicht und hielt meine weitere Beobachtung für vollkommen überflüssig. Ein roborierendes Rezept, das ich ihm verschrieb, legte er sorgfältig in sein Etui, das Rezept mit der Verordnung eines Jodpräparates steckte er sich lässig in die Rocktasche — wohl um es dort zu vergessen. Eine syphilitische Infektion leugnete er entrüstet und ging mit unfreundlichem Gesicht von dannen — auf Nimmerwiedersehen! Ein Briefwechsel mit Berlin und mit seinem ärztlichen Begleiter bestätigte die Worte des Kranken, daß dort sein Tumor für ein Magencarcinom angesehen worden wäre.

Darauf verging wieder mehr wie ein Jahr. Da erfahre ich zufällig, daß der Kranke in der Klinik von Prof. Fedoroff in Petersburg gestorben wäre, und daß die in dem pathologisch-anatomischen Institut von Prof. Moissejew ausgeführte Sektion einen retroperitonealen Tumor syphilitischer Natur ergeben hätte. Das interessante Material ist von Schröders[136]) in einem russischen Journal publiziert worden, ohne daß der Autor von meiner vorhergegangenen Publikation und meiner Auffassung des Falles etwas wußte.

Ich entnehme der Arbeit auszugsweise folgendes:

Im Januar 1907 (also ca. 3 Monate nach dem letzten Besuch bei mir) bezog der Kranke die Klinik Prof. Fedoroffs, der den Kranken früher gesehen hatte. Letzterer konstatierte jetzt eine sehr erhebliche Verkleinerung des Tumors, welcher Umstand ihn veranlaßte, einen luetischen Prozeß ins Auge zu fassen und Jodkali zu verordnen. Doch starb der Kranke unter zunehmender Schwäche nach einem Monat. Die Sektion förderte interessante Dinge zutage, die durchaus übereinstimmten mit der von mir behaupteten Lokalisierung des Tumors, und zwar:

In der Oberbauchgegend fand sich ein flach sich ausbreitendes retroperitoneales Infiltrat, das aus einer Reihe miteinander verbackener Knoten bestand. Es erstreckte sich nach unten bis zur Radix mesenterii und sandte in dieselbe Ausläufer aus, während es sich nach oben bis hinter den Magen ausbreitete. Das Mesenterium des oberen Ileumabschnittes erschien geschrumpft und enthielt vergrößerte Lymphdrüsen. Die Pars horizontalis duodeni inferior war in ihrem Anfangsteil stenosiert; an dieser Stelle fand sich auf der vorderen Wand des Duodenums eine derbe Gewebsauflagerung, an entsprechender Stelle war die Schleimhaut faltenlos, exulceriert, blaß, die Submucosa verdickt, Muscularis hypertrophisch. Dieser Duodenalteil war mit dem Pankreas verwachsen und bildete mit dem letzteren und mit der verdickten Mesenterialwurzel und mit vergrößerten Lymphdrüsen einen Tumor von etwa Orangengröße. Die Duodenalwand war hier lederartig derb, $^3/_4$ cm dick, die einzelnen Schichten des Duodenums sind miteinander unverschieblich verwachsen. Das derbe, das Duodenum mit dem Pankreas verbackende Gewebe breitete sich auf der Pankreasoberfläche aus, das Pankreas erschien induriert.

Die mikroskopische Untersuchung ergab folgendes:

Die Struktur der Dünndarmschleimhaut ist erhalten, aber letztere ist stark infiltriert mit großen runden Zellen (wohl Epithelioidzellen), und an wenigen Stellen ist infolge Überwucherung dieser Zellen die Struktur zerstört, unter Schwund der Lieberkühnschen Drüsen. Die Falten sind fast verstrichen, die Muscularis mucosae ist stellenweise gut erhalten trotz der Infiltration; an den Stellen, wo auch die Schleimhautstruktur verloren gegangen ist, sind nur einzelne zerstreut gelegene Muskelreste erhalten. Submucosa erheblich verdickt, enthält hyalin entartete Gewebselemente, ist kleinzellig infiltriert, die Gefäße der Submucosa sind stark verdickt, und stellenweise obliteriert, sind von Zellinfiltraten umscheidet. Stellenweise in der Submucosa Anhäufungen von großen Spindelzellen; die Muscularis ist verdickt, zwischen den Muskelbündeln liegen teils Zellinfiltrate, teils faseriges Gewebe, das teilweise hyalin entartet ist. — Das übrige außerhalb des orangegroßen Tumors gelegene retroperitoneale Gewebe besteht gleichfalls teilweise aus neugebildetem Bindegewebe, teilweise aus Zellinfiltration. Im Pankreas interstitielle Wucherungsprozesse.

Mit Hilfe der Färbung mit polychromem Methylenblau wurde der Charakter der verschiedenen Zellelemente genauer festgestellt: es handelte sich um Plasmazellen, Spindelzellen, Mastzellen, Lymphocyten. Mit Hilfe der Orceinfärbung wurden die für gummöses Gewebe charakteristischen Gefäßalterationen nachgewiesen, wie sie auch Fränkel beschrieben hat (siehe oben Abschn. I, S. 5).

Es handelte sich zweifellos um einen syphilitischen Prozeß.

Vergleichen wir nun den Sektionsbefund mit meinem Tastbefund: Die von mir palpierte Tumormasse, die ich als dem retroperitonealen Gewebe, resp. dem Pankreas angehörig bezeichnet hatte und die später stark eingeschmolzen war, wurde tatsächlich durch ein der Mesenterialwurzel, dem retroperitonealen Gewebe und dem Pankreas angehörendes Gewebe gebildet. Der von mir durch Palpation festgestellte, vom rechten Tumorrande nach rechts abgehende Fortsatz deckte sich zweifellos mit dem untersten verdickten Duodenalabschnitt. Meine Annahme, daß die Ursache der Stauungserscheinungen im Duodenum zu suchen sei, fand gleichfalls ihre Bestätigung durch die Sektion.

Wenn ich hier vielen Autoritäten gegenüber, die wohl über eine unendlich reichere klinische Erfahrung verfügen als ich, doch recht behalten habe, so liegt es ausschließlich daran, daß ich die topographische Gleit- und Tiefenpalpation übe, die es erlaubt, normale Magenteile und Colon transversum sicher zu tasten und die in dem topographischen Rahmen dieser Teile getasteten Tumoren richtig zu lokalisieren.

Ein richtiges Erkennen der topographischen Verhältnisse hätte in diesem Fall früher oder später — aber nicht zu spät — die Gedanken der Ärzte auf Syphilis geleitet und den Kranken vom Tode gerettet. Zum Erkennen des Charakters eines Tumors ist eben zunächst seine richtige Lokalisierung notwendig.

Bemerkenswert in diesem Fall als charakteristisch für gummöse Neubildungen ist die erhebliche spontane Verkleinerung des Tumors, die sich innerhalb einiger Monate vollzogen hatte.

Ich mache auch auf die Anacidität trotz fehlender gummöser Plaques im Magen aufmerksam. Leider ist der Magen nicht histologisch untersucht worden, sonst hätten sich auch dort spezifische Veränderungen in Form von kleinsten Gummen (Rudnieff, Aristoff) vielleicht nachweisee lassen.

Der Tod erfolgte an Kachexie, geradeso wie bei Krebs, trotzdem der Tumor sich stetig verkleinerte.

### 2. Tumor mesenterii et retroperitonei.

Kolsnikowa, Bauersfrau von 23 Jahren. Seit 4 Jahren verheiratet. Vor 8 Monaten Geburt eines gesunden Kindes, keine Aborte, Syphilis geleugnet. Regeln waren immer unregelmäßig, in Perioden von 2 bis

8 Wochen, Dauer 1 bis 2 Tage. Seit der Geburt des Kindes keine Regeln. Eben nicht schwanger. 2 Monate nach der Niederkunft begannen Schmerzen in der oberen Bauchhälfte und im Rücken, die sich stetig verstärkten. Die Schmerzen sind fast beständig vorhanden, auch nachts. Die Nahrungsaufnahme übt keinen Einfluß auf die Schmerzen aus. Oft fühlt die Kranke eine heftige Pulsation im Epigastrium, „als ob das Herz dort schlüge", besonders beim Liegen auf dem Rücken.

Die Frau ist gut genährt, kräftig gebaut, Fettpolster gut entwickelt. Gesichtsfarbe gesund, Brustorgane normal.

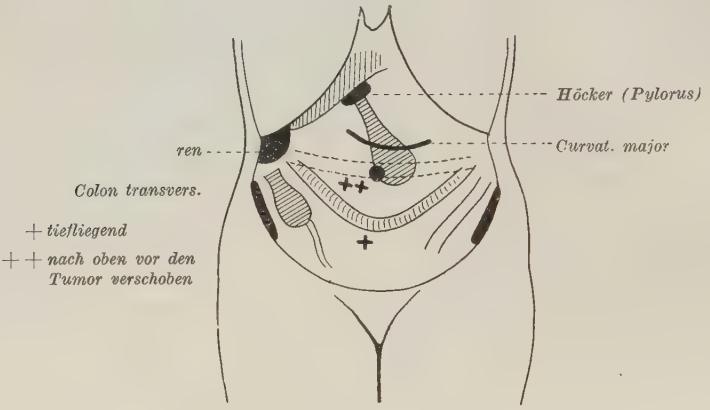


Abb. 2.

Distanzen:

| | | | |
|---|---|---|---|
| I. Proc. xiphoid. . . | Symphyse 33 cm | IV. Entfernung der beiden Spinae | 25 cm |
| II. Nabel . . . . . | Symphyse 13 cm | V. Entfernung der beiden Cristae | 28 cm |
| III. Nabel . . | Interspinallinie 5 cm | VI. Crista . . | seitl. Rippenrand 5 cm |

VII. Crista . . Spina (Vertikalabstand) 5 cm.

Diese, wie die folgenden Skizzen sind zum Unterschied von Abb. 1 nach den Prinzipien der Ventrometrie*) angefertigt, nach genauer Messung aller Distanzen, derart daß ein topographisch richtiges Eintragen der palpierten Teile möglich ist.

Im Abdomen palpiert man unmittelbar dem Nabel anliegend, nach links oben von ihm, einen hinter den Bauchdecken gelegenen orangengroßen Tumor mit glatter Oberfläche von derb elastischer Konsistenz. Er erinnert an die Form einer Birne, sein schmales Ende ist nach oben rechts gerichtet. Der Tumor zeigt starke Pulsation. Die zwecks

*) Die Ventrometrie ist von mir in meiner Arbeit „Über das Tasten normaler Magenteile" und „Die methodische Intestinalpalpation" dargestellt worden. Sie soll die fertigen Gummistempel ersetzen, welche letzteren ein topographisch richtiges Eintragen der jeweiligen Lage der Organe nicht gestattet, da die Distanzen bei den einzelnen Menschen eben verschieden sind. Besonders kommt es auf ein topographisch richtiges Eintragen des Nabels an, da derselbe bei den einzelnen Menschen sehr verschieden hoch liegt und daher nur unter den erwähnten Bedingungen als Vergleichspunkt benutzt werden kann.

Lokalisierung des Tumors vorgenommene methodische Palpation ergibt folgendes: Coecum, Pars coecalis ilei und Flexura sigmoidea an normaler Stelle tastbar. Das Colon transversum ist tief bis in die Region des kleinen Beckens gesunken, stellt einen bogenförmig verlaufenden Darmzylinder vor, dessen rechter und linker Schenkel dem Colon ascendens einerseits und der Flexura sigmoidea andererseits nahe anliegen. Das Colon transversum läßt sich leicht nach oben verschieben bis vor den Tumor her, der Tumor liegt also hinter dem Ligamentum gastrocolicum. Beim Untersuchen des Epigastriums läßt sich eine respiratorisch sehr deutlich bewegliche fußwärts gerichtete Stufe auf der hinteren Bauchwand in der Tiefe tasten, die in der Atempause 3 cm über dem Nabel (letzterer 5 cm über der Interspinallinie) liegt, im Inspirium gleich über dem Nabel. Diese Stufe verläuft bogenförmig, ihr rechter Schenkel ist nach oben rechts gerichtet. Diese Stufe stellt die große Kurvatur dar, es läßt sich in ihr ein respiratorisches Gurren erzeugen. In dem Bereich des Tumors verläuft die große Kurvatur vor demselben und läßt sich auf dem Tumor mit großer Deutlichkeit tasten. Es ist augenscheinlich, daß der Tumor den hinter dem Magen gelegenen Geweben angehört. Die große Kurvatur hat deutliche Schlingenform. Weiter nach rechts verliert sie sich in der Tiefe, nur läßt sie sich wegen der ziemlich fettreichen Bauchdecken dort nicht tasten. Ebenso gelingt es auch nicht, ein dem Pylorus ähnelndes Gebilde zu tasten.

Der Leberrand ist in der Mammillarlinie IQF neben dem Rippenbogen während tiefer Inspiration tastbar, von dort läßt er sich schräg nach oben links verlaufend nahezu bis zur Mittellinie tasten. Konsistenz und Konfiguration des Leberrandes normal. Rechts Nephroptose zweiten Grades, linke Niere nicht palpierbar. Etwa in der Mitte zwischen Mittellinie und Mammillarlinie läßt sich gleich unterhalb des Leberrandes in der Tiefe ein derber Höcker tasten mit unebener Oberfläche von etwa Zwetschgengröße. Von diesem Höcker aus läßt sich in der Tiefe ein derber, fingerdicker, glatter Strang verfolgen, der in der Richtung nach unten links verläuft und in das schmale obere Ende des birnenförmigen Tumors übergeht. Der Höcker scheint dem oberen Ende des Stranges aufzusitzen. Ein Zusammenhang des Höckers, der etwa in der Pylorusgegend liegt, mit der großen Kurvatur läßt sich nicht nachweisen, und da andererseits der Höcker eine direkte Verbindung mit dem Tumor hat, erschien es mir zweifelhaft, daß der Höcker dem Pylorus angehört.

Der Tumor selbst ist respiratorisch nicht beweglich, ist aber seitlich verschieblich um je 2 cm, während der nach oben gehende Strang und der Höcker weder verschieblich noch

passiv beweglich sind. Der nach oben gehende Strang pulsiert in ebenso auffallender Weise wie der Tumor.

Es ist augenscheinlich, daß der Tumor und der Strang den hinter dem Colon transversum und hinter dem Magen gelegenen Gewebsschichten angehört, es kann sich also weder um einen Tumor der ektopischen Gallenblase noch um einen abgeschnürten Leberteil handeln. Es liegt ohne Zweifel ein vom Mesenterialgewebe ausgehender, sich strangförmig auf das Retroperitoneum ausbreitender Tumor vor.

Bei der Ausheberung des Magens nach Probeabendessen mit Korinthen wurden keinerlei Speisereste gefunden, kein Blut, keine Milchsäure. Reaktion alkalisch.

Nach Probefrühstück Gesamtacidität 26, keine freie Salzsäure, keine Milchsäure, kein Blut.

Das Fehlen von Stauungserscheinungen schien dagegen zu sprechen, daß der in der Pylorusgegend palpierte Höcker einen Pylorustumor darstellt, allerdings mußte ein ohnehin sehr unwahrscheinlicher zerfallener Krebs ausgeschlossen werden. Die daraufhin unternommene Untersuchung des Kotes auf Blut fiel negativ aus, und dadurch schien die Deutung des Höckers als Cancer an Unwahrscheinlichkeit zuzunehmen.

Welch einen Tumor des mesenterialen und retroperitonealen Gewebes konnten wir nun vor uns haben? Es konnte sich um eine syphilitische Neubildung handeln, und ich wäre nicht abgeneigt gewesen, eine solche anzunehmen; doch einerseits gab die Anamnese keinerlei Anhaltspunkte dafür, auch fiel die Wassermannsche Reaktion negativ aus. Andererseits ließ ich mich durch die stets auffallende Pulsation des Tumors selbst in den Partien, die von dem Ort des normalen Aortaverlaufes weit entfernt lagen, und die der großen Bauchaorta recht ähnelnde Konsistenz des Tumors dazu verleiten, die Möglichkeit eines Aneurysmas der verlagerten, nach links abweichenden Aorta in Betracht zu ziehen. Zumal die Feststellung einer Pulsation am normalen Verlaufsort nicht gelang.

Was stellte nun dann aber der Höcker dar? Die Aufblähung brachte keine Aufklärung, da der Höcker fixiert war; wäre er beweglich, so könnte sein Verhalten bei der Aufblähung entscheiden, ob er trotz der fehlenden Stauungserscheinungen doch dem Pylorus angehört oder nicht.

Zur Klärung der Diagnose wurde von Privatdozent Dsirne die Probelaparotomie ausgeführt:

Das Colon transversum lag tief unten, zwischen ihm und dem Magen bestand ein weiter Abstand. In dem Zwischenraum zwischen Magen und Kolon ließ sich durch das Lig. hepatogastricum hindurch ein Tumor tasten, von welchem aus ein Strang nach oben links zog, der Magen hatte Schlingenform. Der Pylorus war fixiert und von einem derben, etwa 3 cm. breiten Gewebsring umhüllt, der als Tumor imponierte. Nach Hinaufschlagen des Colon transversum zeigte es sich, daß der

orangegroße, gelb durchscheinende Tumor in dem obersten Teil der Radix mesenterii lag, von dem Tumor aus zog ein Fortsatz nach oben rechts retroperitoneal, um an seinem oberen Ende einen Teil des Pankreas zu umgreifen und gleichzeitig fixierende Ausläufer auf den Pylorus zu entsenden. Der oberste Teil des Fortsatzes, Pankreas und Pylorus waren miteinander verbacken.

Wie ich dies Bild sah, raunte ich dem operierenden Chirurgen das Wort ins Ohr: „Syphilis".

Aus präservativen Gründen wurde trotz noch fehlender Stauungserscheinungen doch die Gastroenterostomie ausgeführt.

Trotz fehlender Wassermannscher Reaktion wurde nun Jodkali verordnet, und siehe da, es schwanden die Schmerzen nach kürzester Zeit, welcher Umschwung natürlich nicht auf die Gastroenterostomie zurückgeführt werden konnte, da ja sowohl Pylorusstenose als auch Hypersekretion gefehlt hatten. Als nach etwa 2 Wochen die Operationswunde das Palpieren gestattete, konstatierte ich eine erhebliche Verkleinerung des Tumors. Die Kranke verließ das Krankenhaus mit der Weisung, Jodkali weiter zu brauchen. Nach 2 Monaten stellte sie sich im Krankenhaus wieder vor und sagte, sie wäre vollkommen schmerzfrei, auch die Regeln hätten sich wieder eingestellt und wären jetzt normal. Von einem Tumor war jetzt nichts mehr zu tasten.

Es handelte sich also ohne Zweifel um eine gummöse Neubildung.

Der Fall zeigt, daß syphilitische Tumoren des Mesenteriums weit sich erstreckende retroperitoneale Infiltrationen aussenden können, welch letztere Pankreas und Pylorus umgreifen können. Ein solcher extrapylorischer Tumor ad pylorum macht keine Stenosenerscheinungen. Ein solcher Pylorus ist fixiert.

In Zukunft werde ich mich durch auffallend heftige Pulsation von Tumorenteilen, die weit ab von der Aorta liegen, nicht mehr düpieren lassen. Das Fehlen eines kleinen Zwischengliedes im topographischen Palpationsbilde war hier von großer Bedeutung, und zwar konnte das Verbindungsstück der großen Kurvatur mit dem Pylorushöcker nicht palpiert werden. Wäre das möglich gewesen, wie oft in anderen Fällen, so hätte sich die Diagnose von selbst ergeben; ein Beweis für die Bedeutung der Palpation auch kleiner Teilstücke.

Wie dem auch sei, mit absoluter Sicherheit konnte ich in diesem Falle die retroperitoneale Lage des Tumors hinter Colon transversum und Magen durch Palpation feststellen, und das ist das, was ich beweisen will. Und wenn ich mich diesmal durch die Pulsation habe irreführen lassen, ebenso wie auch durch das Fehlen von Stauungserscheinungen im Magen, so wird das in Zukunft nicht mehr geschehen.

### 3. Tumor mesenterii.

Der 25jährige Bauer Petroff behauptet, früher immer gesund gewesen zu sein; 3 Jahre verheiratet, kinderlos. Seit 5 Monaten fühlt er beständig Schmerzen, Tag und Nacht, in der Nabelgegend, deren

Beginn er auf einen Fall aufs Gesäß zurückführt. Seit der Zeit nimmt er ab, er hat den Appetit verloren und fühlt sich überhaupt schwach. In den letzten Monaten haben sich Durchfälle eingestellt. In den letzten Wochen traten oft Temperatursteigerungen auf. Syphilis wird geleugnet.

Status: Lungen gesund, keinerlei Anzeichen eines chronischen Lungenprozesses, insbesondere ist an den Lungenspitzen weder Dämpfung noch Einengung des Lungenfeldes, noch veränderte Atemgeräusche, noch Rasseln oder Crepitation zu hören.

In der Nabelgegend befindet sich ein deutlicher harter Tumor. Derselbe besteht bei näherer Untersuchung aus zwei

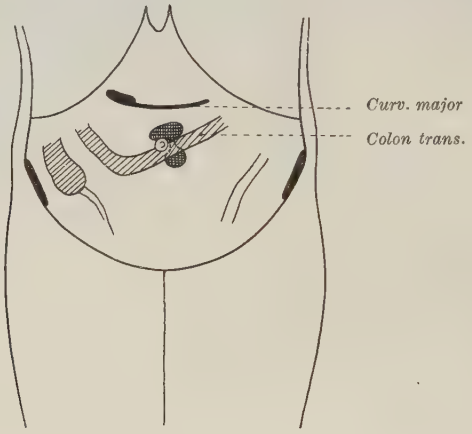


Abb. 3.

I. Symphyse . . . proc. xiphoid. 32 cm II. Nabel . . . . . Symphyse 14 cm
III. Nabel . . . Interspinallinie 8 cm.

(Hier sind, ebenso wie in Abb. 2 die Distanzen IV, V, VI und VII gemessen worden, doch führe ich sie ebenso wie in den folgenden Skizzen 4 und 5 nicht an.)

miteinander durch eine Brücke verbundenen Stücken. Das eine, gleich oberhalb des Nabels gelegene ist längsoval-quergestellt, etwa 5 cm lang, pulsiert deutlich. Das untere runde Stück von etwa Wallnußgröße pulsiert nicht. Das obere Stück ist etwas verschieblich, das untere etwas stärker verschieblich, sowohl nach unten und oben, als auch nach rechts und links. Die große Kurvatur ist als deutliche, fußwärts gerichtete respiratorisch bewegliche Stufe palpierbar, steht in der Atempause 5 cm über dem Nabel, steigt im Inspirium tiefer. Pylorus etwa 6 cm über dem Nabel palpierbar als kurzer Zylinder, der rhythmisch seine Konsistenz wechselt. Coecum, Pars coecalis ilei und Flexura sigmoidea lassen sich am gewohnten Ort palpieren.

Vor dem Tumor, zwischen oberem und unterem Stück läßt sich ein schräg von unten rechts nach oben links verlaufender daumendicker Darmzylinder tasten, der sich nach rechts unten weiter verfolgen läßt und dann eine Biegung

nach rechts oben macht und der rechten Flexurgegend zustrebt. Nach links zu läuft der Cylinder zur linken Flexurgegend hin. Im Verlauf dieses Darmzylinders lassen sich Gurrgeräusche erzeugen. Derselbe ist verschieblich und läßt sich über den Tumor hinaus nach oben wälzen. Wir haben es ohne Zweifel mit dem Colon transversum zu tun.

Der Tumor ist also hinter dem Colon transversum gelegen und gehört seiner Lage nach dem obersten Ende des Mesenteriums an.

Eine Magenausheberung wird nicht gestattet. Stuhl nach Schmidtscher Probediät enthält keine Bindegewebsreste, keine Amylumkörner, Fettelemente in einer die Norm nicht übersteigenden Quantität. Farbe normal, Konsistenz dünnbreiig. Nach fleischloser Diät kein Blut. Mit der Antiforminmethode keine Tuberkelbacillen im Stuhl nachweisbar.

Trotzdem der Patient ein syphilitische Infektion leugnet, halte ich es wegen des Sitzes des Tumors für sehr möglich, daß es sich um einen gummosen Mesenterialtumor handelt.

Ich verordne Jodkali. Da letzteres nicht vertragen wird, wähle ich eine andere Verordnung: Tinct. jodi 5,0, Kali jodati 0,5, Aq. destill. 20,0 — 3mal täglich 20 Tropfen. Nach $1^1/_2$ Monaten zeigt sich der Kranke. Schmerzen und Durchfälle sind vergangen. Der Tumor ist fast vollständig resorbiert, es ist nur noch ein haselnußgroßes Stück zurückgeblieben. Er soll Jod weiter brauchen und nach einiger Zeit sich wieder zeigen. Doch ich habe den Kranken nicht mehr wiedergesehen. Von anderer Seite aber höre ich, daß es ihm gut geht.

Dieser Fall zeigt, mit welcher Sicherheit man mit Hilfe der topographischen Palpation Mesenterialtumoren lokalisieren kann. Ferner zeigt er wieder, daß man bei Mesenterialtumoren immer an Syphilis denken soll, auch wenn anamnestische Anhaltspunkte fehlen. Hier war die Kinderlosigkeit das einzige, was an Syphilis denken ließ.

### 4. Gummöses plattenförmiges Infiltrat des Magens.

Wejerow, 32. a. u., Tappeur eines Café chantant, war zwecks Behandlung mit „606“ in die venerische Abteilung des Tulaschen Landschaftshospitals eingetreten. Seine sehr reichhaltige und wechselvolle 12jährige syphilitische Leidensgeschichte braucht wohl nicht referiert zu werden. Zur Zeit der Behandlung hatte der Kranke ein Periostgumma der Tibia und ein perforiertes gummöses Ulcus des weichen Gaumens. Seit einem Jahr leidet der Kranke an heftigen Schmerzen im Epigastrium nach der Nahrungsaufnahme, die nicht selten mit oft blutigem Erbrechen enden.

Wassermannsche Reaktion positiv (40 Proz. nach Finkelstein, Citron ++).

Magensaft nüchtern schwach sauer, ohne freie Salzsäure, schleimig, keinerlei Speisereste. Blutprobe nach Weber +. Nach Probefrühstück:

Gesamtacidität 18. Blutprobe +. Palpation: Leber palpierbar, aber nicht vergrößert, von normaler Konsistenz, Milz nicht palpierbar. Pars coecalis ilei, Coecum und Flexura sigmoidea am normalen Ort palpierbar. Colon transversum 3 cm unter dem Nabel, 2 cm über dem Nabel eine fußwärtsgerichtete, respiratorisch bewegliche Stufe tastbar, die große Kurvatur. Dieselbe läßt sich weit nach links hin verfolgen und nach rechts. Es fällt dabei auf, daß die Stärke und Konsistenz der Stufe nicht überall die gleiche ist. Es wechseln derbere und voluminösere Partien mit zarteren, weicheren. Besonders fällt eine erhebliche ca. 3 cm lange Verdickung der Stufe auf, die rechts von der Mittellinie gelegen ist. Hier ist die Höhe deutlich abgerändert, konsistent. Der Pylorus ist als ziemlich derber Zylinder, der seine Konsi-

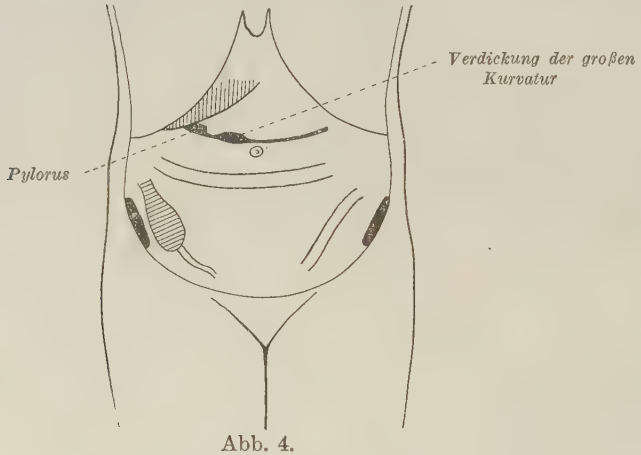


Abb. 4.

I. Symphyse . . . proc. xiphoid. 32 cm II. Nabel . . . . . Symphyse 15 cm
III. Nabel . . . Interspinallinie 9 cm.

stenz in ziemlich regelmäßiger Folge wechselt, ohne ganz zu erschlaffen, rechts, ca. 4 cm über Nabelhöhe tastbar.

In Anbetracht der zweifellosen Syphilis des Kranken fasse ich die Verdickung der großen Kurvatur als gummöse Infiltration auf, das blutige Erbrechen als Folge einer Exulceration des Gummas.

Ich machte dem Kranken eine intravenöse Infusion von 0,3 Salvarsan (eine so kleine Dose wegen einer constatierten Dilatation des linken Ventrikels). 3 Stunden nach der Infusion trat als Reaktion Erbrechen auf mit Beimengung frischen Blutes. Am nächsten Tage nach der Infusion verließ der Kranke das Krankenhaus, um seinem künstlerischen Beruf nachzugehen. Die Weisung, sich nach einer Woche zu zeigen, befolgte der Kranke nicht, und 2 Monate lang wußte ich nichts von ihm. Um etwas vom Kranken zu erfahren, der auch einer brieflichen Aufforderung keine Folge leistete, mußte ich seinem Lokal einen

Besuch abstatten. Ich erkannte den Kranken nicht wieder, so sehr hatte er sich aufgebessert. Abgesehen von der Heilung des Gaumengeschwürs und des Periostgummas waren die Beschwerden von seiten des Magens vollständig vergangen, und zwar hatte sich das Erbrechen nach der Infusion nicht mehr wiederholt, von Tag zu Tag hatten die Schmerzen abgenommen, und angefangen von der zweiten Woche nach der Infusion hatte er nicht mehr Schmerzen gespürt. Ich konnte den Kranken in einem Nebenraum untersuchen. Von einer Verdickung der großen Kurvatur war nichts mehr zu spüren. Die gummöse Infiltration, um die es sich zweifellos gehandelt hat, hatte sich also vollständig resorbiert. Eine Magensaftuntersuchung konnte ich dieses Mal leider nicht vornehmen.

Es zeigt dieser Fall, daß das direkte Tasten der großen Kurvatur nicht nur Bedeutung hat für die Lagebestimmung des Magens, sondern auch zum Konstatieren von Veränderungen der Magenwand, speziell von gummösen plattenförmigen Infiltraten.

### 5. Diffuse Hyperplasie des Magens. Retroperitoneales periportales gummöses Infiltrat. Peripylorischer gummöser Tumor.

Plotnikow, 26 a. u., war aus dem Tulaschen Stadtkrankenhause, wo es keine chirurgische Abteilung gibt, Anfang Oktober 1910 in die chirurgische Abteilung des Landschaftskrankenhauses zwecks Operation einer Geschwulst übergeführt worden. Von Privatdozent Dsirne wurde ich zwecks spezialistischer Untersuchung zum Kranken geladen.

Ich teile den Befund in der Reihenfolge mit, in der ich ihn erhoben habe, da auf diese Weise der Weg meiner Gedanken, die mich zur Diagnose Magensyphilis geführt haben, folgerichtig zur Darstellung kommt.

Der Kranke zeigte eine auffallende Auftreibung des Oberbauches mit Verbreiterung des unteren Thoraxabschnittes. Es schien, als würde der Oberbauch einen ungewöhnlich großen Inhalt beherbergen, der ihn und den Thorax ausweitet.

Die Leber war stark vergrößert, hart, uneben, ohne jedoch distinkte Höcker zu zeigen. Sein unterer Rand ragte 3 cm unter dem Rippenrande hervor in der Mamillarlinie. In der Mittellinie stand der Leberrand unterhalb der Mitte zwischen Proc. xiphoideus und Nabel, 12 cm von der Basis der Proc. xiphoideus entfernt. Die Leber war bei der Respiration auffallend wenig beweglich, schien sich auch bei sehr tiefem Inspirium nur sehr wenig vom Platze zu bewegen. Die Milz ragte 4 cm unter dem Rippenrand hervor, war sehr derb.

Oberhalb des Nabels zog sich ein schon bei recht oberflächlicher Palpation tastbarer, wurstförmiger, 2 Querfinger breiter Körper hin, der in flachem Bogen verlief, links bis zum Knorpel der 11. Rippe reichte, in der Mittellinie 1 cm über dem Nabel stand und rechts neben dem Leberrand in

einen höckrigen Tumor überging, dieser Körper war vollkommen glatt, eben, von Muskelkonsistenz. Bei der quer über diesen Körper ausgeführten Gleitpalpation in der Richtung von oben nach unten ließen sich in diesem Körper bei einigem Druck auf denselben Gurrgeräusche erzeugen, der Körper ließ sich etwas nach oben verschieben, bei der Respiration war er beweglich, aber in verhältnismäßig geringem Grade. Es hatte im ersten Moment ganz den Anschein, als würde es sich hier um das kotgefüllte und gut contrahierte Colon transversum handeln, doch die weitere Untersuchung schloß eine derartige Annahme aus.

Wenn ich auf einen Körper stoße, der an das Colon transversum erinnert, so pflege ich zur sicheren Entscheidung zunächst danach zu fahnden, ob nicht ein dem Colon transversum entsprechendes zylindri-

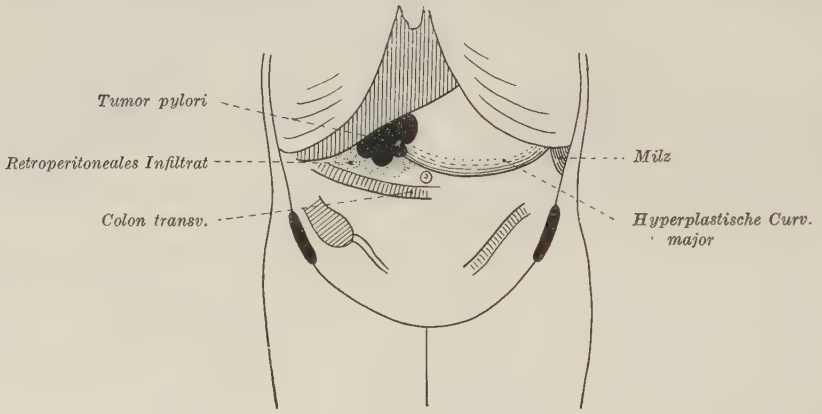


Abb. 5.

I. Symphyse . . . proc. xiphoid. 36 cm II. Symphyse . . . . . Nabel 16 cm
III. Nabel . . . Interspinallinie 8 cm.

sches Gebilde an anderer Stelle zu tasten ist. So verfuhr ich auch hier: mit Hilfe der Gleit- und Tiefenpalpation ließ sich in der Tiefe rechts, etwas unterhalb Nabelhöhe, ein querverlaufender Darmzylinder von etwa Daumendicke tasten, über den die Finger in der Tiefe von oben nach unten hinwegglitten. Da das Coecum an normaler Stelle zu tasten war, Dünndarmschlingen aber der Tastung nicht zugänglich sind, so konnte dieses Darmstück nur dem Colon transversum angehören. Ich schicke voraus, daß später nach einem Wassereinlauf in diesem Darmstück laute Gurrgeräusche erzeugt werden konnten, wodurch diese Annahme bestätigt wurde. Links vom Nabel konnte eine ausgiebige Tiefenpalpation nicht ausgeführt werden, daher konnte Colon transversum nach links hin nicht verfolgt werden. Doch es genügte die Tastung dieses Teilstückes, um zu sagen, daß der über dem

Nabel verlaufende wurstförmige Körper nicht dem Colon transversum angehören kann.

Des weiteren konstatierte ich an dem wurstförmigen Körper, daß er zwar eine deutliche abgerundete untere Kontur hatte, daß aber eine obere Kontur, wie sie das Colon transversum aufweist, fehlt. Vielmehr verlor sich der Körper konturlos ganz allmählich.

Ebensowenig wie dem Colon transversum konnte der fragliche Körper dem Pankreas angehören, da die in ihm erzeugbaren Gurrgeräusche es ausschlossen. Der Körper gehörte also fraglos dem Magen an, was noch durch folgendes bekräftigt wurde. Nach Flüssigkeitsaufnahme verstärkte sich das Gurren, nach größeren Flüssigkeitsmengen aber ließ sich beim Gleiten der Finger unter genügend tiefem Druck ein identisches Gurren auch oberhalb des Körpers erzeugen. Unterhalb des Körpers aber hörte das Gurren sofort auf. Bei der Perkussion erstreckte sich der Magenschall bis fast zur unteren Kontur desselben, ebenso auch das plätschernde Schlaggeräusch bei der perkutorischen Palpation nach Obrastzow. Bei der Magenaufblähung blähte sich die oberhalb dieses Körpers gelegene Partie, wobei letzterer an der Verwölbung teilnahm: es machte den Eindruck, als würde er sich dabei entfalten, als hätten wir die mächtig verdickte Duplikatur der großen Kurvatur vor uns.

Es handelte sich ohne Zweifel um einen die Magenwand verdickenden und infiltrierenden Prozeß.

Ich ließ nun die im ersten Abschnitt dieser Arbeit genannten hierhergehörenden Prozesse Revue passieren. (Die tuberkulöse hypertrophische Gastritis Poncet und Leriche war mir damals unbekannt, und ließ ich sie daher außer acht, was übrigens deswegen ohne Bedeutung war, weil sonst absolut nichts für eine Tuberkulose sprach.) Ich erwog, daß die sklerosierende Gastritis, die Linitis plastica und das diffuss infiltrierende Carcinom zu einer Schrumpfung des Magens und zu seinem Nachobenrücken führen, was hier nicht der Fall war. Im Gegenteil, es zeigten die Konturen der großen Kurvatur ganz erhebliche Dimensionen des Magens an. Zwar führt die diffuse syphilitische Hyperplasie des Magens auch zur Schrumpfung, doch in dem Anfangsstadium muß analog den am Darm beobachteten ähnlichen Prozessen die Infiltration eine Vermehrung des Umfangs veranlassen. So gelangte ich zur Annahme einer diffusen syphilitischen Wandverdickung und zwar infolge einer der fibrösen Hyperplasie voraufgehenden infiltrativen Hyperplasie. Dieses Stadium mag bisher den Beobachtern entgangen sein, da zur Autopsie nur Fälle mit vollendeter Schrumpfung gekommen sind.

Die Leberhypertrophie und die Milzvergrößerung paßten in das Bild einer visceralen Syphilis.

Die Untersuchung des höckerigen Tumors, in den die

große Kurvatur direkt überging, ergab folgendes: er war unverschieblich, respiratorisch nicht beweglich und sah einem adhärenten Pyloruskrebs ähnlich. Von dem unteren Rande dieses Tumors ausgehend erstreckte sich eine in der Tiefe tastbare, derbe flache Resistenz nach unten, fast bis zum Colon transversum. Anscheinend gehörte diese Resistenz dem retroperitonealen Gewebe an und stellte offenbar eine gummöse Neubildung dar. Wir werden weiter unten bei Referierung des vorhergegangenen Krankheitsverlaufes sehen, welch eine Rolle dieser retroperitoneale Prozeß spielt. Der höckrige Tumor betraf zweifelsohne den Pylorus, der anscheinend durch neugebildetes gummöses Gewebe mit der Nachbarschaft verbacken war.

Nachdem ich die palpatorische Untersuchung zu Ende geführt und meine vorläufigen Schlüsse gezogen hatte, erkundigte ich mich nach der Anamnese des Kranken:

Vor 9 Jahren Infektion mit Lues, und nur eine Quecksilberkur, hernach keinerlei Behandlung mehr. Patient hat aber dem Alkohol fleißig zugesprochen und dadurch einen Locus minoris resistentiae geschaffen.

Im Herbst 1909 erkrankte er an Ikterus und Schmerzen im Leibe. Der behandelnde Arzt fand eine Leberschwellung. Nach 3wöchentlicher Behandlung war der Kranke wieder gesund. Im Mai 1910 erkrankte er unter Fieberbewegung an Ikterus, Ascites, Durchfall, Erbrechen, Schmerzen, welche Erscheinungen nach einigen Wochen schwanden (u. a. wurde Jodkali verordnet). Nur der Durchfall blieb und verließ den Kranken nicht bis zu seinem Eintritt in unser Krankenhaus. Im August 1910 entwickelte sich wieder Ascites, dann Erbrechen, Schmerzen, unregelmäßiges Fieber, diesmal aber kein Ikterus. Es wurde wieder Jodkali verordnet. Doch eines Tages versiegte die bis dahin polyurische Harnsekretion (bis 3000), unter starker Prostration trat Anurie auf. Es wurde das Jodkali ausgesetzt und Diuretika verordnet, worauf am nächsten Tage die Harnabsonderung wieder begann, zunächst spärlich (300), innerhalb 10 Tagen aber bis auf 8000 pro die aufsteigend, und dann wieder allmählich bis auf 3000 fallend. Zwar schwand der Ascites, aber der Allgemeinzustand des Kranken blieb ein so unbefriedigender, daß dem Kranken von den Ärzten des Stadtkrankenhauses eine operative Hilfe als notwendig dargestellt wurde. Dieses bunte, wechselvolle Bild der Anamnese, dieses Schwinden und Wiederauftreten bald von Ikterus, bald von Ascites, bald von Ikterus mit Ascites, Polyurie mit interkurrierender Anurie, — alles dies beieinander paßt in kein typisches Krankheitsbild. Es ließ sich aber leicht erklären durch das Entstehen und Schwinden gummöser Infiltrate in der Bauchhöhle, insbesondere in der Leberpfortengegend. Dieses Krankheitsbild bestach ebenso, wie die palpatorische Untersuchung zur Annahme eines luetischen Prozesses.

Es erübrigte noch, diese Diagnose durch die funktionelle Prüfung des Verdauungsapparates zu stützen, oder wenigstens, da die Lues in

dieser Hinsicht keine eigenen Erscheinungen macht, per exclusionem derselben eine noch größere Sicherheit zu geben.

Die Mageninhaltsuntersuchung ergab folgendes: Nach Probeabendessen nüchtern keinerlei Speisereste, kein Blut nach Weber, keine Sarcina, keine Boas-Opplerschen Bacillen, aber beträchtliche Schleimbeimengungen. Reaktion alkalisch. Die Untersuchung auf Tuberkelbacillen mit der Antiforminmethode fiel negativ aus.

Nach Probefrühstück 40,0 alkalischer, schleimumhüllter schlecht chymifizierter Speisebrei, in dem weder Blut noch Milchsäure nachgewiesen wurde. Pepsinbestimmung mit der Caseinmethode nach Fuld-Groß ergibt 2 Pepsineinheiten (normal 33). Ein abgerissener Schleimhautfetzen zeigt bei nativer histologischer Untersuchung keinerlei Zeichen eines Carcinoms, wohl aber das Fehlen von Drüsenlumina.

Auffallend war hierbei, daß trotz des Pylorustumors Stenosenerscheinungen vollständig fehlten (ganz wie im Falle 2). Derartiges kommt bei zerfallenem gelatinösen Krebs vor, doch dann muß Blut im Stuhl nachgewiesen werden können. Die daraufhin vorgenommene Stuhluntersuchung ergab ein negatives Resultat. Somit zerfiel die letzte Möglichkeit, daß es sich um Carcinom handeln könnte.

Das Fehlen von Tuberkelbacillen im Mageninhalt sprach gegen einen bacillären tuberkulösen Tumor, schloß aber die tuberkulöse Hyperplasie nicht aus, die durch die tuberkulösen, im Blut kreisenden Giftstoffe entsteht. Doch das Fehlen jeglicher sonstiger Anzeichen von Tuberkulose des Organismus schloß überhaupt einen tuberkulösen Prozeß aus.

So sprach denn auch per exclusionem die Mageninhalts- und Kotuntersuchung für einen syphilitischen Prozeß.

Die Durchgängigkeit des Pylorus ließ sich ebenso wie in Fall 2 auf einfache Weise dadurch erklären, daß der gummöse Prozeß von dem benachbarten retroperitonealen Zellgewebe übergegangen war auf das subperitoneale Gewebe des Pylorus, und den Pylorus umgriffen hatte, ohne eine Stenosierung desselben zu veranlassen (vgl. Fall 2).

Obgleich weiter anzunehmen ist, daß in unserem Falle die den Magenkörper betreffenden Veränderungen sich auch auf den Pylorus erstrecken, wie es auch in dem Fall Hemmeter und dem von Wagner war, so ist es leicht zu verstehen, warum in den Fällen von Wagner und Hemmeter eine deutliche Stenosierung des Pylorus vorhanden war, in meinem Falle aber nicht:

Erstens befand sich in meinem Fall der Magen im Stadium der Infiltration, bei Fehlen einer Bindegewebsretraktion, während in den oben genannten Fällen die Schrumpfung schon manifest war; zweitens aber ist anzunehmen, daß die infolge der Wandverdickung des Pylorus immerhin mögliche relative Verengerung durch eine starke Muskelhypertrophie der Muscularis des Magenkörpers, wie sie nicht nur bei diffuser syphilitischer Hyperplasie des Magens, sondern auch bei gummösen Plaques am Orte derselben beobachtet wird, kompensiert wird.

In unserem Falle machte sich die Muskelstärke des Magens durch folgende Erscheinung geltend: Kurz nach dem Mittagsmahle stieg die

sonst 1 cm über dem Nabel befindliche Kurvatur um etwa 3 cm höher unter Konsistenzzunahme und Volumszunahme.

Somit kann das Fehlen von Stenosenerscheinungen leicht erklärt werden.

Das Fehlen von Blut im Mageninhalt steht in Übereinstimmung mit dem auch sonst bei hyperplastischer Magensyphilis beobachteten Fehlen von Schleimhautulceratienen.

Somit lautete die Diagnose: diffuse syphilitische Hyperplasie des Magens im Stadium der Infiltration. Peripylorische gummöse Infiltration. Retroperitoneale gummöse Infiltration*) an der Portalgegend heranreichend. Syphilitische diffuse Hepatitis. Syphilitischer Milztumor.

Die im Blumenthalschen Institut in Moskau von Dr. Finkelstein vorgenommene Wassermannsche Reaktion fiel schwach positiv aus. (25 Proz. nach Finkelstein, Citron ++.)

Es war interessant, zu untersuchen, wie weit das Pankreas an dem Prozeß beteiligt ist, resp. wie weit es in seiner Funktion geschädigt ist. Die Untersuchung des Magensaftes nach Volhardschem Ölfrühstück ergab Trypsingegenwart nach der Methode Fuld-Groß. Die Untersuchung des Stuhles nach Abführung (Ol. ricini, Sennae, Natr. sulfur) ergab bei mehrfacher Untersuchung normale Diastasemengen (100—300 Einheiten) nach der Methode von Wohlgemuth-Wynhausen. (Auf proteolytisches Ferment wurde der Stuhl nicht untersucht, da nach Brugsch ihr Ausfall nicht beweisend ist wegen des Erepsins im Kot.) Nach Schmidtscher Probediät keine Steatorrhoe und keine Vermehrung von Fettelementen (Neutralfett und Seifen). Durch die Urinuntersuchung auf Diastase (Fuld) wurde letztere in einer die Norm nicht übersteigenden Menge nachgewiesen (300 Einheiten). Somit war eine Beteiligung des Pankreasparenchyms an dem Krankheitsprozesse ausgeschlossen, ebenso auch eine Unwegsamkeit des Ductus pancreaticus. Ein interstitieller pankreatischer Prozeß war aber doch sehr wahrscheinlich.

Die tägliche Urinmenge betrug 2500—3000 bei niedrigem spezifischem Gewicht. Kein Eiweiß, keine Zylinder, keine Urobilinurie. Die Polyurie ist wohl auf Reizung gewisser sympathischer Nervenelemente von seiten des gummösen retroperitonealen Gewebes oder auf einen hepatorenalen Reflex zurückzuführen. Ich verweise auf einen Fall von Polyurie bei einem Syphilitiker, der von Malherbe[137]) beschrieben wurde.

Der Kranke wurde von mir mit Salvarsan behandelt. Anfang Oktober 1910 machte ich ihm eine intravenöse Infusion von 0,6 Salvarsan, nach 12 Tagen erhielt er 0,5 intramuskulär in alkalischer Lösung und 6 Wochen nach der ersten Infusion eine zweite Infusion von 0,6 Salvarsan**).

Die Wirkung dieser Behandlung war eine ganz eklatante. Schon nach der ersten Infusion traten kein Erbrechen und keine Durchfälle mehr

*) Es ist anzunehmen, daß diese in der Duodenalgegend gelegene Infiltration auch das Duodenalrohr umgreift.

**) Über die von mir beobachtete Technik der intravenösen Salvarsaninfusion siehe meine Arbeit in der Münchner med. Wochenschr. 1910. 48 und in den Abhandlungen über Salvarsan, herausgegeben von G. H. R. Ehrlich.

auf, die Schmerzen nahmen von Tag zu Tag immer mehr und mehr ab und der Kranke, der sich bis dahin von Bouillon, Milch und Eiern genährt hatte, verzehrte gleich am nächsten Tage nach der Infusion die gewöhnliche Krankenhauskost ohne sonderliche Beschwerden. Bemerkenswert war die im Verlauf der Behandlung vor sich gehende Verkleinerung des Tumors. Nach einer Woche war das retroperitoneale Infiltrat vollständig geschwunden, fast gleichzeitig machte sich auch ein Geschwundensein des peripylorischen höckerigen Tumors bemerkbar. Der Pylorus wurde jetzt ganz glatt, zylindrisch und verschieblich, während seine Konsistenz und seine Dimensionen noch erhöht blieben: es war nur noch die diffuse Hyperplasie des Magens zurückgeblieben, obwohl auch diese geringer erschien. Dieselbe schwand relativ langsam unter steter Abnahme der Konsistenz und der Dicke der Wand. Am raschesten — etwa nach 3 Wochen — war der links gelegene Teil der großen Kurvatur normal geworden, nach und nach folgten die übrigen Teile unter Höhertreten der unteren Magengrenze. Nach 5 Wochen erschien die ganze große Kurvatur und der Pylorus normal. Die Wassermannsche Reaktion war negativ geworden, der Patient hatte 16 Pfund zugenommen.

Die Leber war erheblich verkleinert, aber immer noch größer und härter als normal, ebenso die Milz.

Nachdem der Kranke während der 5. bis 6. Woche mit Fibrolysin gespritzt worden war zur Resorption etwaiger noch zurückgebliebener fibröser Elemente, wurde ihm 6 Wochen nach Beginn der Behandlung die dritte Salvarsanapplikation gemacht. Nachdem er darauf 1 Monat pausiert hatte, brauchte er $1^1/_2$ Monate lang Jod innerlich, worauf ihm 4 Monate nach der ersten Infusion aus Vorbeugungsrücksichten noch eine intravenöse Infusion gemacht wurde.

Jetzt — 6 Monate nach Beginn der Behandlung — sind am Magen keinerlei Veränderungen zu konstatieren. Freilich hat er so zugenommen (32 Pfund), daß die direkte Palpation der jetzt normalen großen Kurvatur bei den gut gespannten Bauchdecken nur schwer ausführbar ist. Jedenfalls ist keine Spur von einem Tumor vorhanden.

Die Leber ist bis heute noch hart, ebenso ist der Rand der Milz noch zu palpieren, was wohl auf irreparablen cirrhotischen Komponenten zurückzuführen ist.

Das subjektive Befinden des Kranken ist ein ganz vorzügliches. Auffallend ist die Besserung der Magensaftverhältnisse. Vor der Behandlung hatte der Kranke eine Achylie mit nur 2 Pepsineinheiten. Die von Zeit zu Zeit vorgenommene Magensaftuntersuchung ließ ein ständiges Ansteigen der Acidität und des Pepsingehaltes erkennen. Jetzt ist die Gesamtacidität 40, freie HCl 15, bei 25 Pepsineinheiten.

Freilich ist in letzter Zeit die Wassermannsche Reaktion wieder positiv geworden, trotz des guten Allgemeinzustandes.

Einer bemerkenswerten, auf die Frage vom Gastrospasmus sich beziehenden, bei unserem Kranken gemachten Beobachtung möchte ich noch Erwähnung tun. Zu der Zeit, wo die Geschwulst sich resorbiert

hatte und die Wandverdickung des Magens einem normalen Verhalten Platz gemacht hatte, stand die untere Grenze des Magens für gewöhnlich etwa 3 cm über dem Nabel. Direkt ließ sie sich jetzt hier nicht mehr immer palpieren, wegen der erheblichen Fettzunahme am Abdomen, aber durch Perkussion und durch das plätschernde Schlaggeräusch Obrastzows ließ sie sich sicher in dieser Höhe feststellen, während nach der Magenaufblähung die Grenze tiefer rückte. Stand die große Kurvatur in dieser Höhe, so ließ sich weiter oben bis zum Leberrand nichts mehr weiter palpieren, es fehlte auch jede palpatorische Andeutung eines Pankreas. Doch an manchen Tagen war die untere Grenze an dieser Stelle nicht festzustellen, und dann ließ sich etwa 6—7 cm über dem Nabel (auch im nüchternen Zustand) ein querverlaufender zylindrischer Strang palpieren*). Die Kollegen, denen ich diesen Befund zeigte, standen nicht an, im ersten Moment diesen Strang für das Pankreas zu halten. Doch bei näherer Untersuchung konnte man mit Sicherheit nachweisen, daß es nicht das Pankreas war: erstens wechselte es die Konsistenz im Verlaufe einer längeren Beobachtung, weiter ließen sich bei quergehenden, drückenden Gleitbewegungen hin und wieder Gurrgeräusche in dem Strang erzeugen, und drittens vermehrten sich die Gurrgeräusche nach Flüssigkeitsaufnahme in dem Strang ganz zusehends, nach Einnahme eines Kohlensäuregemisches erweichte der Strang unter den Fingern unter Zunahme der akustischen Phänomene. Es war nach allem klar, daß wir es mit einem Gastrospasmus im Sinne Waldvogels zu tun hatten. Irgendwelche Beschwerden hatte der Kranke während eines solchen Zustandes nach Nahrungsaufnahme nicht. An der Hand dieses Falles möchte ich das im zweiten Abschnitt dieser Arbeit Gesagte wiederholen, daß der Gastrospasmus ein palpables Gebilde ist und am besten durch Palpation erkannt werden kann, und der Aufblähung nicht benötigt.

## IV. Beschluß.

Ich habe im ersten Abschnitte meiner Arbeit darauf hingewiesen, daß in bezug auf die syphilitischen Tumoren des Magens wie überhaupt der Oberbauchgegend diagnostische Lehren nur auf Grund gut beobachteter und detailliert untersuchter Fälle zu ziehen sind.

Meine Kranken sind von mir teils in der Privatpraxis (Fall 1, Fall 3, Fall 4), teils in der mir nicht unterstellten chirurgischen Abteilung des Tulaschen Landschaftskrankenhauses (Fall 2, Fall 5), teils in der venerischen Abteilung (Fall 4) beobachtet worden**). Die Gesamtbilder der

*) Ich hatte Gelegenheit, den Kranken während eines solchen Zustandes Herrn Prof. Scherwinski und Prof. Golubinin in Moskau und in der therapeutischen Gesellschaft zu demonstrieren.

**) Herrn Privatdozent Dsirne sage ich an dieser Stelle meinen besten Dank für das Entgegenkommen, das er mir bei der von mir in seiner chirurgischen Abteilung geführten Beobachtung und Behandlung dieser Fälle gezeigt hat sowie für das verständnisvolle Interesse, das er meinen palpatorischen Bestrebungen entgegengebracht hat.

Krankengeschichten sind daher nicht lückenlos. Am vollständigsten ist Fall 5 beobachtet und untersucht. Doch alle sind sie in einer Beziehung möglichst vollständig in dem palpatorischen Status, und ich meine, daß sie darin einen gewissen Wert beanspruchen können.

Fünf Krankengeschichten können noch kein Material zu einem abgeschlossenen diagnostischen Gebäude abgeben, doch mögen sie immerhin einige wertvolle Bausteine dafür abgeben. Wenn die Autoren in Zukunft in ähnlicher Weise verfahren und einwandfreie Tastbefunde geben, so wird sich in diesem Punkt mit der Zeit eine große Lücke unseres diagnostischen Gesichtskreises ausfüllen lassen. Wenn dabei auch in bezug auf andere Krankheitserscheinungen und objektive Befunde erschöpfende Berichte werden veröffentlicht werden, so kann man hoffen, daß in Zukunft der heute noch negierende Standpunkt der Autoren hinsichtlich der Diagnosenmöglichkeit der einschlägigen Fälle einem optimistischeren Verhalten Platz machen wird. Diese Aufgabe wird in erster Linie den Kliniken zufallen müssen, denen reiche Hilfsmittel und Hilfskräfte zur Verfügung stehen — Dinge, die ich entbehren muß.

Wenn ich in einigen meiner Fälle auf Grund der Untersuchung nicht gleich auf Syphilis verfallen bin, so liegt es daran, daß ich erst in der letzten Zeit meiner ärztlichen Tätigkeit angefangen habe, der abdominalen Syphilis meine Aufmerksamkeit zu schenken. In früheren Jahren — bis zum Jahre 1906 habe ich keinen Fall erlebt — ist mir sicher so mancher Fall unerkannt durch die Finger gegangen, und so geht es vielen Ärzten heute noch. Wenn ich anfangs an Syphilis entweder gar nicht gedacht habe (Fall 1) oder wegen eines bestimmten Symptomes (Pulsation des Tumors in Fall 2) auf Irrwege geraten bin, so wird das mir in Zukunft nicht mehr passieren.

Ich kann es wagen, aus den beobachteten Fällen folgende Lehren zu ziehen:

1. Das Fehlen einer Syphilisanamnese, das Fehlen von Aborten, Sterilität oder das Negativsein der Wassermannschen Reaktion berechtigt nicht dazu, die Möglichkeit einer Syphilis zu verwerfen (Fall 1—3).

2. Ein wechselvoller, launenhafter Krankheitsverlauf mit Krankheitserscheinungen, die in ihrer Gesamtheit keinem bekannten Krankheitstypus entsprechen, das Auftreten bald dieser bald jener Erscheinungen von seiten bald dieses bald jenes Organes müssen die Gedanken des Arztes auf Syphilis leiten (Fall 5), und zwar kommen in solchen Fällen schleichende retroperitoneale gummöse Infiltrationen in Betracht. In dieser Hinsicht stimme ich ganz mit Kretschmer[116]) überein, der sagt: „In unklaren und atypischen Krankheitsbildern der Bauchorgane, insbesondere bei Kombination von Erkrankungen verschiedener Organe, soll man stets auch die Lues als ätiologisches Moment in Betracht ziehen."

3. Meine Krankheitsgeschichten weisen darauf hin, daß bei sicher gummösen Erkrankungen der Bauchorgane eine Anacidität zum mindesten häufig ist. Das Magengumma, die syphilitische Hyperplasie des

Magens verläuft mit Anacidität. Die Kombination von Ulcussymptomen mit Anacidität spricht für gummöses Ulcus.

4. Retroperitoneale Tumoren sind immer als der Syphilis stark verdächtig anzusehen.

5. Pylorustumoren sind als syphilitisch anzusehen, wenn sie fixiert sind und keine Stenosenerscheinungen machen (Fall 2 und 5). Durch genaue Untersuchung des Mageninhaltes und des Kotes auf Blut muß jedoch ein zerfallender Pyloruskrebs ausgeschlossen werden können. Es handelt sich in diesen Fällen nicht so sehr um Tumoren der Pylorussubstanz selbst, als um peripylorische gummöse Infiltration.

6. Die diffuse syphilitische Hyperplasie des Magens ist der Palpation leicht zugänglich (Fall 5). Im Beginn ihrer Entwicklung, also im Stadium der Infiltration bei fehlender Schrumpfung, läßt sie sich als syphilitisch erkennen, da andere analoge Prozesse von vornherein zur Schrumpfung zu führen scheinen, die syphilitische Hyperplasie aber zunächst zu einer palpatorisch wahrnehmbaren Vergrößerung des Magens führt. Diese Form der Magensyphilis kann mit Hilfe der topographischen Gleit- und Tiefenpalpation erkannt werden. Desgleichen sind die an der Kurvatur befindlichen gummösen Plaques tasterisch zu differenzieren (Fall 4).

7. Die Lokalisation eines Tumors gelingt mit Sicherheit mit Hilfe der topographischen Gleit- und Tiefenpalpation.

8. Die in der Literatur beschriebenen ex juvantibus diagnostizierten Fälle von syphilitischen Magentumoren beziehen sich teilweise nicht auf den Magen, sondern gehören sicher zum Teil den extragastralen Gebilden an, wie z. B. dem Retroperitoneum, wie mein Fall 1, und zwar aus dem Grunde, weil in den beschriebenen Fällen der Nachweis einer einwandsfreien Lokalisierung fehlt.

9. Die richtige Lokalisierung eines Tumors ist eine unerläßliche Vorbedingung zum Erkennen seines Charakters.

10. Können wir bei längerer Beobachtung eine nicht auf Größenzunahme beruhende Formveränderung oder eine Verkleinerung resp. ein Schwinden eines Tumors oder eine Ortsverschiebung desselben konstatieren, so ist ein gummöses Infiltrat anzunehmen (Fall 1). Natürlich muß ein gewöhnliches, entzündliches Exsudat oder ein Kottumor ausgeschlossen werden können.

11. Das Salvarsan gibt uns in manchen Fällen die Möglichkeit, schneller eine Diagnose ex juvantibus zu stellen als die anderen antisyphilitischen Mittel. Fall 5 beweist das eklatant: Vorher war Jodkali ohne wesentlichen Erfolg gegeben worden, während Salvarsan einen schnellen deutlichen Heileffekt hatte. In dem unserem Fall 5 anologen Fall Hemmeters[117]) hatte sich die Magenschrumpfung etabliert trotz Quecksilberkuren, die die Krankheitserscheinungen sehr wenig beeinflußt hatten, während hier eine Resorption in kurzer Zeit erfolgte.

# Literatur.


1. Neumann, Die Syphilis der inneren Organe. 2. Aufl. Wien.
2. Chiari, Über Magensyphilis. Festschr. f. Virchow. 1891. II.
3. Dieulafoy, Clinique médicale de l'Hôtel Dieu. Paris 1899.
4. Zeißl, Wiener med. Presse. 1902. Nr. 16.
5. Barbier, Syphilis de l'estomac. Thèse de Paris. 1904.
6. Ewald, Das Magengeschwür. Deutsche Klinik. **5.**
7. Fränkel, Die Lehre von der akquirierten Magendarmsyphilis. Virchows Arch. **155.** 1899.
8. Murchison, Transact. of path. Soc. **21.** 1870. Zit. nach Barbier, sub 5.
9. Fioupe, Progrès méd. 1874. Zit. nach Barbier, sub 5.
10. Klebs, Handb. d. path. Anat. 1869.
11. Oberndorfer, Über die viscerale Form der kongenitalen Syphilis mit spez. Berücksichtigung des Magendarmkanals. Virchows Arch. **159.** 1900.
12. Flexner, Gastric syphilis. Amer. Journ. of Med. Sc. Philad. 1898.
13. Hanot et Gombault, Arch. de Physiol. **9.** 1882.
14. Kahlden, Zentralbl. f. klin. Med. 1887.
15. Reignier, Journ. de méd. de Paris. 1898 (zit. nach Groß).
16. Sacconaghi, Diagnostik der Abdominaltumoren. (Übersetzt aus dem Italienischen.) Berlin 1910.
17. Poncet et Leriche, Tuberculose inflammatoire à localisation sur l'estomac. Lyon médical. 1905.
18. Cruveillier, Anatomie pathologique humain. **1.** 12.
19. Lebert, Die Krankheiten des Magens. 1878.
20. Boas, Über hypertrophische Pylorusstenose. Arch. f. Verdauungskrankh. 1898.
21. Meinelt, Zieglers Beitr. 1902, und Virchows Arch. **174.** 1903.
22. Fournier, zit. nach Groß, l. cit. sub 5.
23. Riedel, Mitteilungen aus den Grenzgeb. **2.** 1897.
24. Senn, zit. nach Groß, l. cit. sub 5.
25. Groß, Die syphilitische Magen- und Darmstruktur. Münchner med. Wochenschr. 1903. 14.
26. Rieder, Arch. f. klin. Chir. **55.** 4.
27. Groß, l. cit. sub 25.
28. Rudnieff, Über syphilitische Strikturen des Magens. Schurnal normalnoi i patol. Histologii. 1870 (russisch). Ref. in Virchows Jahresber. 1870.
29. Wagner, Diss. Lipsiae 1865 (lateinisch). Zit. nach Barbier, l. cit. sub 5.
30. Lancereaux, Études sur les lesions viscerales etc. Gaz. hebdom. 1864.
31. Hemmeter und Stokes, Chronisch-hyperplastische Gastritis syphilitischen Ursprungs. Arch. f. Verdauungskrankh. **7.** 1901.
32. Müller, Vortrag in der Würzburger Med. Gesellsch. Ref. Münchner med. Wochenschr. 1902. Nr. 7.
33. Fauvel, Bull. de la soc. Anat. Zit. nach Barbier, l. cit. sub 5.
34. Groß, l. cit. sub 25.
35. Schröders, Die syphilitischen Darmstenosen. Medicinskoje Pribawlenie k. Moirkomu sborniku. Dez. 1907 (russisch).
36. Buday, Über einen ungewöhnlichen Fall von Syphilis. Virchows Arch. **141.**
37. Zannini, zit. nach Sacconaghi l. cit. sub 16.
38. Beck, zit. nach Groß, l. cit. sub 25.
39. Schlesinger, zit. nach Groß, l. cit. sub 25.
40. Lauenstein, Verhandl. d. deutsch. Gesellsch. f. Chir. 1890.
41. Schmidt, ebenda. 1893.
42. Trinkler, Die viscerale Syphilis. Mitteilungen aus den Grenzgeb. 1902.
43. Chiari, l. cit. sub 2.
44. Fränkel, l. cit. sub 25.
45. Zeißl, l. cit. sub 4.

46. Lentzmann, Münchner med. Wochenschr. 1905. Nr. 34. S. 1657.
47. Robin, Untersuchungen über die Magenfunktion bei Syphilis. Gaz. lekarska. 1902 (polnisch).
48. Einhorn, Über Syphilis des Magens. Derm. Zeitschr. 1900. Heft 3.
49. Hayem, De la syphilis de l'estomac. Presse méd. 1905. Nr. 14.
50. Dominici, Gaz. degli osped. **23.** Milano 1902.
51. Siegheim, Über Syphilis des Magens. Deutsche med. Wochenschr. 1911. Nr. 4.
52. Robin, Ein Fall von luetischer Magenaffektion. Medycyna kronik. lekarska 1908. 27.
53. Lentzmann, l. cit. sub 46.
54. Curtis, Syphilis of the stomach. Journ. of Amer. Med. Assoc. 1909. Nr. 15.
55. Langowoi, Klinitscheski shurn. 1901 (russisch).
56. Hemmeter und Stokes, l. cit. sub 31.
57. Fränkel, l. cit. sub 7.
58. Groß, l. cit. sub 7.
59. Trousseau, Traité de thérapeutique. 1878.
60. Rosanow, Medicinskoje Obosrenie. 1890. Nr. 7 (russisch).
61. Bartumaeus, Rev. de cien. med. Barcelona 1879. Zit. nach Barbier, l. cit. sub 5.
62. Fränkel, l. cit. sub 7.
63. Payr, Arch. f. klin. Chir. **75.**
64. Bayer, Syphilis und innere Medizin. 1910.
65. Fournier, La syphilis. **1.** 1903.
66. Brunner, Syphilis des Magendarmkanals. Deutsche Chir. **46.** 1907. C.
67. Bobrow, Bericht d. chir. Fakultätsklinik in Moskau 1889/90 und 1900/01.
68. Freemann Ward, zit. nach Barbier, l. cit. sub 5.
69. Hemmeter und Stokes, l. cit. sub 31.
70. Parker, Brit. Med. Journ. 1899.
71. Buday, l. cit. sub 36.
72. Bobrow, l. cit. sub 67.
73. Langowoi, l. cit. sub 55.
74. Titow, Chirurgia. **10.** Juli 1901 (russisch).
75. Curtis, l. cit. sub 54.
76. Hayem, l. cit. sub 49.
77. Pater, Syphilis de l'estomac. Thèse de Paris (Beschreibung der Hayemschen Fälle).
78. Einhorn, l. c. sub 48.
79. Rudnitzki, Zur Frage der syphilitischen Erkrankungen des Magens und der Leber. Arch. f. Verdauungskrankh. **15.** 1909.
80. Siegheim, l. cit. sub 51.
81. Hemmeter und Stokes, l. cit. sub 31.
82. Dubuis, Diskussion zum Vortrag Levens. Bull. gén. de thérap. 1910. Nr. 18.
83. Fournier, l. cit. sub 65.
84. Dubuc, La France médicale 1898, Juli.
85. Scheib, Prager med. Wochenschr. 1900.
86. Buday, l. cit. sub 36.
87. Groß, l. cit. sub 25.
88. Hausmann, Die methodische Intestinalpalpation mittels der topographischen Gleit- und Tiefenpalpation. Berlin 1910. S. 14.
89. — Palpatorisch bestimmbare Zeichen der asthenischen Konstitutionskrankheit Stillers. Wiener klin. Wochenschr. 1909. Nr. 31.
90. Straschesko, Über das Coecum mobile. Arch. f. Verdauungskrankh. 1911.
91. Glénard, Les ptoses viscerales. Paris 1899.
92. Obrastzow, Zur physikalischen Untersuchung des Magens und des Darmes. Arch. f. klin. Med. 1888.
93. — Zur physikalischen Untersuchung des Darmes. Arch. f. Verdauungskrankh. 1894.
94. — Über Enteroptose. Compt. rend. du XII. Congr. internat. Moskau 1897.
95. — Über die Palpation des Pylorus. Deutsche med. Wochenschr. 1902. 43.

96. Hausmann, Das Coecum mobile. Berliner klin. Wochenschr. 1904. 44.
97. — Über die Palpation der Appendix. Ebenda. 1905. 7.
98. — Über das Tasten normaler Magenteile. Arch. f. Verdauungskrankh. 1907. Separatabdruck.
99. — Die methodische Intestinalpalpation. Berlin 1909.
100. Hoffmann, Münchner med. Wochenschr. 1910. Nr. 42. S. 2206.
101. Hausmann, Die methodische Intestinalpalpation. S. 58ff.
102. — l. cit. sub 96.
103. — Coecum mobile und Wanderblinddarm. Deutsche med. Wochenschr. 1910. 42.
104. — Der Wanderblinddarm. Eulenbergs enzyklopäd. Jahrb. **18.** 1911.
105. Glénard, l. cit. sub 91.
106. Obrastzow, Über die Palpaltion des Pylorus. Deutsche med. Wochenschr. 1902. Nr. 43.
107. Cohnheim, Über die Palpation des Pylorus. Deutsch. Arch. f. klin. Med. 1903.
108. Rütimeyer, Über Gastrospasmus chron. Arch. f. Verdauungskrankh. **7.** 1901.
109. Rosenbaum, Deutsche med. Wochenschr. 1902. Nr. 25.
110. Bouveret, Sur le cramp du pylore. Lyon médical. 1901. 25.
111. Hausmann, l. cit. sub 96.
112. Schütz, Ref. meiner Arbeit „Über das Tasten normaler Magenteile" in der Wiener klin. Wochenschr. 1908. Nr. 6.
113. — Über Spasmus pylori. Arch. f. Verdauungskrankh. **15.** 1909.
114. Leven, Notions nouvelles introduites en médicine par l'explorations radiologiques de l'estomac. Arch. d'électricité méd. 10. Okt. 1910.
115. Basler, Über die Wahrnehmung von Bewegung mittels des Tastsinnes. Vortrag im med.-naturwissenschaftl. Verein Tübingen. Münchner med. Wochenschr. 1910. S. 1475.
116. Schlesinger, Berliner klin. Wochenschr. 1910. Nr. 43.
117. Stiller, Die asthenische Konstitutionskrankheit.
118. Hausmann, l. cit. sub 89.
119. Rieder, Fortschritte auf dem Gebiete der Röntgendiagnose. **8.** 3.
120. Grödel, Zur Topographie des normalen Magens. Deutsch. Arch. f. klin. Med. 1907.
121. Hausmann, Petersburger med. Wochenschr. 1908. 16.
122. Bloch, Münchner med. Wochenschr. 1910. Nr. 12. S. 665.
123. Arch. f. Verdauungskrankh. 1909. Heft 6.
124. Obrastzow, l. cit. sub 92.
125. Hausmann, Die methodische Intestinalpalpation. S. 58.
126. Waldvogel, Vom Gastrospasmus. Münchner med. Wochenschr. 1911. Nr. 2.
127. Hausmann, l. cit. sub 111.
128. — Die methodische Intestinalpalpation. S. 149.
129. — Die methodische Intestinalpalpation. S. 52.
130. Rütimeyer, Über Gastrospasmus chronicus. Arch. f. Verdauungskrankh. **7.** 1901.
131. Epstein, Die ärztlichen Untersuchungsmethoden. 1907.
132. Jonas, Arch. f. Verdauungskrankh. 1911. Heft 1.
133. Hausmann, Die methodische Intestinalpalpation. S. 152.
134. Obrastzow, l. cit. sub 92.
135. Sacconaghi, l. cit. sub 16.
136. Schröders. l. cit. sub 35.
137. Malherbe, Syphilis secondaire et accidents nerveux, hysterie, polydypsie, polyurie. Journ. des mal. cutan. et syphil. **14.** Paris 1902.
138. Kretschmer, Die Vielgestaltigkeit der visceralen Lues. Deutsche med. Wochenschr. 1910. Nr. 18.
139. Hemmeter und Stokes, l. cit. sub 31.

Seite 4, Zeile 15, 16 von oben statt: Dieulafay[3]), Zeiße[4]) lies: . (Dieulafoy[3]). Zeißl[4]).

Seite 6, Zeile 21 von oben statt: äußernder lies: äußerndem.

Seite 6, Zeile 4 von unten statt: zellen lies: Zellen.

Seite 8, Zeile 20 von unten statt: Hamatemesis lies: Hämatemesis.

Seite 14, Zeile 10 von oben statt: nur Ausdehnbarkeit lies: und Unausdehnbarkeit.

Seite 14: Zeile 17 von unten statt: kontrastiert lies: konturiert.

Seite 14: Zeile 16 statt: Abfassung lies: Aufblähung.

Seite 25, Zeile 18 und 20 von unten statt: ein lies: das.

Seite 29, Zeile 15 von unten statt: dem Tumor lies: vor dem Tumor.

Seite 29, Zeile 4 von unten statt: anzusehen lies: anzufühlen.

# Curriculum vitae.

Evangel.-luther., russischer Staatsangehöriger, geb. 1868, studierte in Dorpat, Examen Rigorosum 1894. 1895 Kreisarztexamen. 1895 bis 1900 Militairarzt in Russ.-Polen. 1901—1902 studienhalber in Berlin, woselbst Assistent an der inneren Abteilung (Geh. R. Ewald) am Augusta-Hospital in Berlin.

1903—1908 freipraktizierender Arzt in Orel-Rußland, woselbst neben andern Schriften das Buch „Die methodische Intastinalpalpation" verfaßt. 1904—1905 als Chefarzt des Tschernigow-Dragonerregiments im Russ.-Jap. Kriege. 1909—1910—1911 Prosektor am Landschaftskrankenhause in Tula, woselbst mir seit Frühjahr 1910 auf Veranlassung von Geh. R. Ehrlich die Aufgabe zu Teil wurde, „606" am klinischen Material zu prüfen. Die Beschäftigung mit Syphilis und mit „606" war die Veranlassung zu vorstehender Schrift.

Ich besitze den russ. Annenorden III. Kl., Stanislausorden III. Kl. und Stanislausorden II. Kl.